PlantaMed · ADYA GreenPharma · Sun Wave Pharma · Chiesi · Clarfon · ewo pharma
MAC's MEDICAL Group · MED-EL · Medisal · MG · MEDICAL LOGISTIC MALL · OFTAPRO
asist Oxigen · PRIMERA MED TECHNOLOGY · STORZ · TONIMER lab: · UNIMED PHARMA · VAVIAN TRADING

MEDICAL MARKET

ORL și Chirurgie Cervico-Facială

Publicație adresată cadrelor medicale
Revista profesioniștilor din Sănătate
2022 - 2023



Prof. Dr. Șerban Bertești

Șef secție ORL-CCF, Spitalul Colțea, București, Președinte SORLCCF

Prof. Dr. Silviu Albu

UMF „Carol Davila", Președinte Congres ORL-CCF 2022

Prof. Univ. Dr. Caius -Codruț Sarafoleanu

Șef Centru de Excelență în ORL și CCF, Secretar general al Societății Române de Rinologie

Prof. Univ. Dr. Doina Azoicăi

Universitatea de Medicină și Farmacie „Grigore T. Popa" Iași

Prof. Univ. Dr. Zainea Viorel

Doctor în științe medicale, Șef secție Institutul de Fonoaudiologie și Chirurgie Funcțională ORL Prof. Dr. D. Hociotă



Șef Lucrări Dr. Daniela Vrînceanu

Medic Coordonator Comp. ORL, Spitalul Universitar de Urgență București

Prof. Univ. Dr. Chiricuță Ioan Cristian

Centrul de Radioterapie AMETHYST, Otopeni

ADYA GreenPharma

CU

LILITUSS®

TOATĂ FAMILIA E PROTEJATĂ!



Reduce accesele de tuse seacă și expectorantă.

Dublă protecție împotriva HPV!

Determină creșterea numărului de celule NK la doar 90 de minute de la administrare și dublarea numărului acestora după doar 5 zile de tratament!

Rezumatul Caracteristicilor Produsului poate fi accesat cu ajutorul codului QR de mai jos:

Referință: Rumel Ahmed S, Newman AS, O'Daly J, Duffy S, Grafton G, Brady CA, John Curnow S, Barnes NM, Gordon J. Inosine Acedoben Dimepranol promotes an early and sustained increase in the natural killer cell component of circulating lymphocytes: A clinical trial supporting anti-viral indications. Int Immunopharmacol. 2017 Jan;42:108-114. doi: 10.1016/j.intimp.2016.11.023. Epub 2016 Nov 29. PMID: 27912146.

Acesta este un medicament care se eliberează cu prescripție medicală P-RF. Acest material promoțional este destinat profesioniștilor din domeniul sănătății. Pentru informații suplimentare vă rugăm consultați RCP-ul sau contactați reprezentantul local al DAPP cu datele de contact de mai jos. Protecția datelor cu caracter personal: Ewopharma prelucrează datele cu caracter personal ale profesioniștilor din domeniul sănătății pentru scopurile și în condițiile descrise în nota de informare disponibilă la adresa https://www.ewopharma.ro/politica-de-confidentialitate/.

ewopharma

Ewopharma România SRL
Bdul Primăverii Nr. 19-21, Etaj 1, sector 1, 011972 București |
T: +4021 260 1344 | Fax: +4021 202 9327 |
Farmacovigilență: +40374 204 839
info@ewopharma.ro | pharmacovigilance@ewopharma.ro

ISOPRINOSINE®
Inosină acedoben dimepranol

BMI.08/2022/RO,
Aprobat: Martie 2022

Congresul Național de Otorinolaringologie și Chirurgie Cervico-Facială cu Participare Internațională	5
„Nu există recidive la tumorile benigne, există pur și simplu rezecții incomplete” **Interviu cu Prof. Univ., Dr. Caius-Codruț Sarafoleanu**	6
BONEBRIDGE - o soluție auditivă implantabilă potrivită chiar și pentru copiii mici!	10
Progrese și dezvoltări în chirurgia laringiană clinică **Interviu cu Prof. Univ., Dr. Viorel Zainea**	14
„Remodelarea” în radioterapia unor tumori ale pielii capului **Chiricuță I.C., Anica A., Poroschianu M.**	18
Multidisciplinaritatea se referă la capacitatea de a vedea pacientul și cu ochii colegului de altă specialitate **Șef Lucrări Dr. Daniela Vrînceanu**	26
Un nou vaccin în prevenirea infecției cu Streptococcus pneumoniae la adulții cu implant cohlear **Prof. Univ. Dr. Doina Azoicăi**	30
Recuperarea și îmbunătățirea capacității de respirație și vorbire după Laringectomia Totală	33
Etiologia tusei cronice dificil de tratat **Prof Dr. Codruț Sarafoleanu**	34
Rolul chirurgiei de permeabilizare nazală în managementul Sindromului de apnee obstructivă în somn **Dr. Ioan Alexandru Bulescu**	38
Corp străin subglotic - prezentare de caz **Dr. Miorița Toader**	42
Testul Hess - un ajutor în diagnosticul deviațiilor oculare **Dr. Georgiana Milea**	46

Consultant medical: Dr. Aurora Bulbuc, medic primar Medicină de familie
Editor
Calea Rahovei, nr. 266-268,
Sector 5, București,
Electromagnetica Business Park,
Corp 01, et. 1, cam. 4
Tel: 021.321.61.23
e-mail: redactie@finwatch.ro
FIN WATCH
ISSN 2286 - 3443

Congresul Național de Otorinolaringologie și Chirurgie Cervico-Facială cu Participare Internațională

Stimați colegi, dragi prieteni,

Ne face nespusă plăcere să vă invităm la o nouă ediție a Congresului Național de Otorinolaringologie și Chirurgie Cervico-Facială cu Participare Internațională, ce se va desfășura în perioada 18 – 21 Mai 2022 la Grand Hotel Napoca din Cluj-Napoca!

După două ediții de succes organizate exclusiv în mediul virtual, ne bucurăm să anunțăm primul eveniment fizic ORL, față în față și suntem convinși că vom întreprinde împreună o nouă experiență remarcabilă.

Cu fiecare an în care ne-am întâlnit, fie față în față, fie online, am demonstrat că SORLCCF nu este numai o comunitate științifică reprezentativă la nivel național și internațional, în care educația, progresul și inovația sunt valorile de temelie; SORLCCF este o mare familie, unificată de solidaritate, reziliență și empatie. Așadar, în spiritul de fraternitate al Societății noastre, vă așteptăm să susțineți în continuare vocea comunității ORL din România și să vă implicați activ în evenimentele SORLCCF 2022.

Contextul pandemic riscant și imprevizibil pe care îl cunoaștem cu toții mult prea bine, ne determină să facem precizarea că rămânem, totuși, pregătiți pentru orice situație neprevăzută, inclusiv organizarea în format exclusiv virtual a evenimentului. Însă, cu optimism și încredere, vă asigur că vom avea parte de o reuniune de excepție, indiferent de modul de conectare!

Vă invităm să profitați de fiecare moment al acestui eveniment științific și de frumusețile orașului.

Cu respect și recunoștință,
Prof. Dr. Silviu Albu
Președinte Congres

Prof. Dr. Șerban Bertești
Președinte SORLCCF

„Nu există recidive la tumorile benigne, există pur și simplu rezecții incomplete"

Profesor universitar, Dr. Caius-Codruț Sarafoleanu este Medic Primar ORL, Doctor în Științe Medicale, Șeful Clinicii O.R.L. din Spitalul Clinic „Sfânta Maria", București, Șeful Disciplinei O.R.L. la Facultatea de Medicină Dentară, UMF „Carol Davila", București, Doctor Honoris Causa al Universității de Stat de Medicină si Farmacie N. Testemitanu din Chișinău. Deține prioritate națională în chirurgia endoscopică de graniță a bazei de craniu, căilor lacrimale și orbitei, a efectuat peste 12.000 de intervenții chirurgicale în patologia ORL și Chirurgie Cervico-facială.

Domnul profesor dr. Codruț Sarafoleanu a avut amabilitatea de a-și sacrifica o jumătate de oră poate din timpul operator sau de consultații pentru a transmite cititorilor revistei Medical Market – ORL, cei mai mulți dintre aceștia rezidenți, medici specialiști la început de carieră și chiar și studenților la medicină din ani superiori, câte ceva din experiența clinică pe care o deține, lucruri ce trebuie mereu aduse în atenția medicilor tineri aflați în perioada de orientare și dezvoltare profesională. Am selectat două subiecte abordate de domnul profesor la recenta conferință "Controverse în ORL" din luna aprilie a acestui an.

Tumorile benigne și maligne rinosinusale

Reprezintă o patologie cu o frecvență în creștere în ultimii ani, în mod special în rândul tinerilor. Apariția acestor boli se datorează și condițiilor de mediu, în special poluării, unor obiceiuri nesănătoase de viață precum fumatul, sau anumitor noxe profesionale. Din păcate, simptomatologia acestor tumori dacă sunt în faze incipiente este aproape inexistentă sau foarte silențioasă, motiv pentru care de multe ori pacienții se prezintă la medic abia în stadii avansate ale bolii, ceea ce face ca tratamentele să fie ample și să necesite anumite intervenții chirurgicale de mare complexitate. Având în vedere vecinătățile nasului și sinusurilor paranazale din punct de vedere anatomic cu structuri vasculare și neurvoase, unele intervenții înseamnă sacrificii funcționale destul de importante și pun problema reconstrucției cranio-faciale. Dacă vorbim de tumori maligne rinosinusale, se pune și problema radicalității oncologice, adică excizia în țesut sănătos cu margini de siguranță la distanță apreciabilă de formațiunea tumorală, ceea ce de multe ori face puțin mai dificilă chirurgia endoscopică și implicit reconstrucția.

Până în urmă cu aproximativ 10-15 ani, standardul de aur în această patologie tumorală rinosinusală era chirurgia pe cale externă, ceea ce însemna cicatrici la nivelul masivului facial, sau în cel mai bun caz sub buză, la nivelul șanțului gingivo-labial și intervenții cu o amploare foarte mare, cu îngrijiri postoperatorii laborioase și costisitoare și o recuperare funcțională destul de anevoioasă, uneori cu deficite estetice semnificative. În ultimii ani, chirurgia endoscopică și navigația ORL au câștigat teren și foarte multe intervenții chirurgicale care se adresează tumorilor benigne și maligne rinosinusale se pot face endoscopic. De obicei, aceste intervenții complexe se fac în echipă cu colegi neurochirurgi, iar intervenții mai ample, cu abord combinat implică si chirurgi oftalmologi, specialiști de chirurgie oro-maxilo-facială sau chirurgie plastică, în contextul în care este vorba de o patologie de graniță care interesează mai multe regiuni anatomice învecinate. Însă, noi cele mai multe cazuri le operăm în echipă de chirurgi ORL și atunci sunt bine controlate și cu rezultate bune.

Chirurgia endoscopică oferă suficiente avantaje pacientului din punct de vedere funcțional și estetic, este o chirurgie acum dorită și de pacient, cu îngrijiri postoperatorii delicate dar mai simple decât la chirurgia pe cale externă. Pacientul se reface mult mai ușor și reinserția sa socială, profesională și familială este mult mai rapidă. Sigur că s-au făcut progrese lente, pentru că au fost foarte multe obstacole puse în calea acestei chirurgii endoscopice din punct de vedere al exciziei totale a tumorii și a radicalității oncologice, dar tehnologia și mai ales artificiile tehnice, cum ar fi de exemplu chirurgia la 4 mâini au permis dezvoltarea spectaculoasă a acestor intervenții chirurgicale. În acest caz, practic se poate intra simultan pe ambele fose nazale, se poate ridica septul nazal și în felul acesta controlul regiunii afectate de tumoră poate fi făcut de 2 chirurgi, ceea ce favorizează niște operații mai complexe și cu un câmp operator mult mai larg. Navigația ORL și neuro-navigația ne ajută foarte mult în timp real, bazându-ne pe imaginile CT și endoscopice prin care putem să minimizăm riscurile și să realizăm un act chirurgical de o acuratețe deosebită. Embolizarea după angiografie reprezintă o posibilitate excepțională de reducere semnificativă a sângerărilor, mai ales pentru tumorile bine vascularizate sau tumorile vasculare. Uneori însă este nevoie de abordul în echipă, cel mai frecvent cu colegii neurochirurgi, în situațiile în care avem de reconstruit baza craniului. Pentru că cele mai multe complicații pot să apară în urma unor infecții, știindu-se faptul că lucrăm într-o cavitate natural infectată, cum este cavitatea nazală. Din acest motiv, dacă tumorile invadează dura mater și aceasta trebuie rezecată , apare și fistula de lichid cefalorahidian și implicit expunerea țesuturilor cerebrale la riscul infecțios. De aceea, reconstrucția bazei craniului și reconstrucția durală trebuie să fie foarte minuțioasă și să evite aceste infecții deoarece complicațiile meningeale și cerebrale pot să mărească gradul de risc și să determine rate de morbiditate mai crescute.

Pentru reconstrucții folosim lambouri din țesuturi de la nivelul nasului, dar este

TEHNOLOGIE MEDICALĂ PENTRU VIITOR
SERVICE ECHIPAMENTE MEDICALE

PRIMERA MED TECHNOLOGY

Derivate dintr-o linie lungă de modele, unitățile de tratament sunt proiectate ergonomic pentru a simplifica procedurile ENT OPD, pentru a îmbunătăți considerabil eficiența și a reduce oboseala utilizatorilor în camera de consultanță / tratament ORL.

FUTURENT® III

MICRONOMIC® III, unitatea potrivită pentru cabinetele ORL, cu spațiu limitat.

DISTRIBUITOR EXCLUSIV:

care of sweden · entermed · Brandon Medical · FAMED · FreMon Scientific

Mioveni-Argeș • Tel: +40 348 451 038 • E-mail: office@primeramed.ro • Web: www.primeramed.ro

descris și un lambou pediculat de la nivelul porțiunii posterioare a fosei nazale și a septului nazal (lamboul tip Hadad), care este un mijloc foarte bun de închidere a defectelor de la nivelul bazei craniului. Se mai folosesc și biomateriale și clei de fibrină și bine-înțeles autogrefe recoltate de la pacient, cum ar fi cartilaj sau chiar țesut osos de la nivelul cornetelor nazale sau al septului nazal.

Sângerările s-au redus semnificativ cu ajutorul embolizării și a chirurgiei endoscopice. Sunt o serie întreagă de măsuri de minimizare a pierderilor de sânge, care se iau atât preoperator cât și evident intraoperator. Alte complicații redutabile ale chirurgiei pe cale deschisă erau reprezentate de defectele estetice care evident sunt compensate prin chirurgia endoscopică. Există și aici o serie întreagă de neplăceri dar de o amploare mult mai mică, care pot fi și ele compensate cu timpul, mici neplăceri cu care pacientul se obișnuiește mai ușor, cum ar fi crustele, anumite secreții din cavitățile respective restante postoperator sau chiar hiposmia.

După acest act chirurgical de excizie a formațiunii tumorale, pacientul poate urma și tratament complex oncologic de tip radio - chimioterapie sau imunoterapie in funcție de particularitatea cazului. Este evidentă o îmbunătățire din punct de vedere tehnic, este o muncă de echipă, de abord multidisciplinar, în care o conduită terapeutică riguroasă și individualizată fiecărui caz poate asigura succesul acestui tip de chirurgie. Sunt foarte multe tipuri de tumori care se abordează endoscopic și este un aforism medical care de fapt reprezintă realitatea: ”nu există recidive la tumorile benigne, există pur și simplu rezecții incomplete”.

În ceea ce privește tumorile maligne, trebuie să fim foarte realiști în ceea ce putem face, mă refer la radicalitatea oncologică, eventual la stabilirea exactă a succesiunii în care se aplică metodele terapeutice, respectiv chirurgie, radioterapie, chimioterapie.

Chirurgia laringelui

Chirurgia laringelui este fascinantă prin faptul că se adresează unei multitudini de entități patologice și unui organ cu funcție socială, respectiv funcția de vorbire. Și dacă mai amintim și de un profesionist vocal, este evident că actul chirurgical la nivelul laringelui ar trebui să fie cât mai parcimonios și funcțional pentru o reinserție profesională bună a respectivilor pacienți.

La Spitalul Sfânta Maria avem câteva sute de operații pe an, dacă excludem perioadele de pandemie. În total, la nivel de Secție ORL din Spitalul Sfânta Maria avem un portofoliu de aproximativ 1500 de operații pe an, din care 4-500 sunt patologie laringiană care se rezolvă endoscopic. Menționez că la operațiile endoscopice timpul chirurgical se scurtează și implicit numărul de intervenții ce se pot realiza în cursul unei zile este mai mare. O operație de laringectomie parțială pe cale deschisă durează în medie 1,5-2 ore, în timp ce aceeași operație realizată endoscopic durează 30 de minute. Avem o medie de 7-8 operații pe zi în mod obișnuit.

Foarte multă vreme, chirurgia laringelui însemna abordul pe cale externă. În ultimele decenii s-a înregistrat un foarte mare progres tehnic, după ce la începutul anilor 70, Kleinsasser a introdus această metodă de laringoscopie suspendată, prin care a putut avea prin intermediul unor instrumente speciale, a unei tubulaturi speciale, o imagine directă a laringelui. Mai mult, prin sistemul de suspensie a acestui tub pe pieptul pacientului, chirurgul își eliberează ambele mâini și poate să lucreze liber la nivelul laringelui. Dacă la aceasta s-a adăugat ulterior și microscopul, este evident că s-a sporit precizia și calitatea acestor intervenții chirurgicale.

În ultima vreme, chirurgia endoscopică a evoluat rapid, pentru că s-au dezvoltat tehnic foarte multe instrumente și atunci, de multe ori în locul microscopului se folosește endoscopul care se atașează acestui sistem de suspensie. În acest fel, chirurgul are de asemenea mâinile libere și posibilitatea de a privi în monitor, fără a întâmpina anumite dificultăți de adaptare a vederii specifice folosirii microscopului. În acest moment, chirurgia endoscopică și microscopică laringiană reprezintă practic atitudinea și rezolvarea terapeutică a unei multitudini de probleme legate de laringitele cronice, de patologia tumorală benignă – noduli vocali, polipi, papiloame, chisturi ale corzilor vocale, dar și intervenții chirurgicale care se adresează tumorilor maligne – cancere laringiene sau alte tipuri de tumori maligne laringiene. Există evident anumite limite, atât ale chirurgiei endoscopice cât și microscopice, și acestea se referă la expunerea corectă a planului operator. Există anumite dificultăți care țin și de pacient si mă refer la cei cu rigiditatea coloanei cervicale, care nu permite o extensie corectă a capului. As mai aminti pacienții care au retrognatism, vicii de implantare dentară, cu excursii mandibulare limitate, macroglosie sau cu particularități anatomice ale laringelui. Să avem în vedere că la nivelul cavității laringelui mai trebuie să existe și sonda de intubație a anestezistului. Varianta de anestezie ”jet ventilation” este o soluție tehnică importantă care ușurează abordul microscopic dar din păcate în România încă nu este accesibilă în acest moment. De aceea, se pot suma anumite dificultăți legate de dimensiunile spatiului de lucru la nivelul laringelui.

Este evident că folosind această magnificație dată de opticile măritoare sau de microscop, putem să accesăm mult mai bine spațiile fonatorii (spațiul lui Reinke) și realiza un act terapeutic excizional dar chirurgie conservativ și funcțional la nivelul corzii vocale. Preferința depinde de antrenamentul chirurgului și de particularitatea cazului și atunci putem folosi la același pacient în anumite momente ale intervenției microscopul și în alte momente endoscopul. Este vorba doar de schimbarea unor setări la nivelul instrumentarului și de două instrumente care pot fi folosite.

Nu în ultimul rând, la toate aceste sisteme se adaugă LASER-ul chirurgical, în special cel cu dioxid de carbon, care permite intervenții chirurgicale minim invazive, o excizie foarte blândă și foarte corectă, cu efect termic foarte mic în profunzime și cu minim risc de sângerare. Este chirurgia momentului, chiar și pentru anumite tumori laringiene maligne și mă refer aici la cancerul corzilor vocale care in stadiul I și II poatr fi perfect rezecat endoscopic. Cordectomiile endoscopice sunt un exemplu în acest sens, cu un control foarte bun al marginilor de rezecție și o explorare minuțioasă a cavității laringiene restante. Acestea ar fi avantajele acestui tip de chirurgie, dincolo, evident, de traumatismul operator mult mai mic decât la interventiile pe cale externă. Atât cât se poate, acest tip de chirurgie evită și traheostoma, dar nu excludem niciodată convertirea unei intervenții chirurgicale endoscopice într-o intervenție pe cale deschisă, mai ales când vorbim de patologia tumorală malignă.

Chirurgia robotică a câștigat și ea foarte mult teren, inclusiv în domeniul otorinolaringologic. În acest moment, datorită dimensiunilor roboților chirurgicali, cu acele brațe articulate și a instrumentelor care ajung la nivelul zonei de operat, pe sfera ORL anumite tumori ale bazei de limbă și epiglotă, în speță laringele supraglotic, pot fi accesate robotic. Pe măsură ce această tehnologie se va perfecționa și dimensiunile echipamentului se vor reduce, atunci este clar că acesta va deveni o opțiune importantă în tratamentul chirurgical în patologia laringiană.

ORASCOPTIC™

LOUPES INTERCHANGEABLE MAGNIFICATION

OMNIOPTIC™

Discover the first and only interchangeable magnification loupe that allows clinicians to select the optimal magnification power for each procedure. Accommodating four magnification powers ranging from 2.5x – 5.5x, the OmniOptic is an ideal system for users looking to increase their magnification power over the course of their career.

MOUNTING OPTIONS

Through-the-Lens

LOUPE OPTIONS

NIM™ 2.5 Micro · NIM 3.5 · NIM 4.5 · NIM 5.5

FRAME OPTIONS

ErgoEdge™ · Rydon™ · Tempo™
Victory™ · XYN™

SPECIFICATIONS

Each loupe package includes side shields, head strap, personalized storage case, prescription lens, optical screw driver and cleaning cloth.

Series	Power	Working Distance	Weight*
OmniOptic	2.5x	Customized to each user	2.02 oz (57.3 g)
	3.5x	**Customized to each user**	**2.66 oz (75.3 g)**
	4.5x	Customized to each user	2.79 oz (79.1 g)
	5.5x	Customized to each user	2.90 oz (82.1 g)

The first ever 3-in-1 and 2-in-1 adjustable magnification loupes, EyeZoom and EyeZoom Mini were developed to assist healthcare professionals view an operating site from multiple perspectives, conforming to fit each user's individual preference.

MOUNTING OPTIONS

Through-the-Lens

FRAME OPTIONS

ErgoEdge™ · Rydon™ · Tempo™ · Victory™ · XYN™

EyeZoom

EyeZoom Mini

SPECIFICATIONS

Each loupe package includes side shields, head strap, personalized storage case, prescription lens, optical screw driver and cleaning cloth.

Series	Power	Working Distance	Field Width	Field Depth	Weight*
EyeZoom	3.0x	Customized to each user	4.0" (10.20 cm)	4.0" (10.20 cm)	TTL 3.4 oz (97.6 g)
	4.0x	**Customized to each user**	**3.25" (8.30 cm)**	**3.25" (8.30 cm)**	
	5.0x	Customized to each user	2.50" (6.35 cm)	2.50" (6.35 cm)	
EyeZoom Mini	**2.5x**	**Customized to each user**	**2.97" (10.10 cm)**	**4.78" (12.10 cm)**	**TTL 2.6 oz (73.7 g)**
	3.5x	Customized to each user	3.19" (8.10 cm)	3.78" (9.60 cm)	

ORASCOPTIC™

Orascoptic
6650, Ronald Reagan Ave, Madison,
WI 53704, www.orascoptic.com

MAC's MEDICAL Group

MAC's MEDICAL SURGICAL S.R.L., Bulevardul Eroilor de la Tisa,
nr. 45, Timișoara, ROMÂNIA, Tel. +40 356 464 136, +40 727 399 598,
Fax. +40 356 176 346, www.macsmedical.eu

BONEBRIDGE - o soluție auditivă implantabilă potrivită chiar și pentru copiii mici!

Niciun alt implant activ cu transmisie osoasă nu poate egala BONEBRIDGE în ce privește experiența pe piață și fiabilitatea datelor. Recent, copiii foarte mici primesc din ce în ce mai des implanturi BONEBRIDGE.

Implantat cu succes de mii de ori, timp de mai bine de un deceniu, și susținut de date științifice extinse, BONEBRIDGE a fost recunoscut de mult timp ca fiind cel mai avansat sistem de implant activ cu transmisie osoasă (*BC - bone conduction*) din lume. Deși aprobarea oficială CE pentru BONEBRIDGE este pentru vârsta de cinci ani și peste, studiile indică rezultate excelente la copii sub cinci ani. În unele studii s-a sugerat chiar revizuirea limitei oficiale de vârstă pentru BONEBRIDGE.[1,2,3]

Avantajele pe care BONEBRIDGE le oferă purtătorilor adulți sunt valabile și pentru utilizatorii foarte tineri. De asemenea, implantul BCI 602 îndeplinește cerințele speciale ale implantării pediatrice în ceea ce privește oasele mai mici și mai subțiri, creșterea osoasă rapidă etc. În plus, partea externă a sistemului BONEBRIDGE, procesorul audio SAMBA 2, are funcții foarte speciale pentru copii.

La fel ca în cazul altor implanturi auditive, implantarea precoce a implantului BONEBRIDGE contribuie la obținerea celor mai bune rezultate auditive posibile, deoarece aceasta are loc în timpul stadiului de dezvoltare a creierului. BONEBRIDGE constituie o soluție pentru copiii cu hipoacuzie de transmisie, surditate unilaterală sau hipoacuzie mixtă. Din momentul activării implantului BONEBRIDGE, copiii beneficiază de un simț natural al sunetului, semnificativ și stabil pe termen lung, precum și de o creștere a performanțelor auditive și a înțelegerii vorbirii.4 Cercetările demonstrează beneficiile audiologice semnificative.[1,5,6,7,8,9,10]

Fiabilitatea pe termen lung

Cifrele fiabilității pe termen lung ale implantului BONEBRIDGE sunt impresionante - un factor important, în special pentru pacienții aflați în copilărie. La urma urmei, dorim să evităm complicațiile și, eventual, tratamentele de monitorizare și terapiile de monitorizare de lungă durată, mai ales la cei mai tineri pacienți. (Fig.1)

Ratele de complicații și probleme de fiabilitate sunt semnificativ mai bune cu BONEBRIDGE decât cu sistemele de implanturi cu transmisie osoasă de la alți producători.[14] În comparație cu sistemele BC percutanate, care sunt asociate cu un risc mai mare de complicații,[11,12] BONEBRIDGE nu provoacă o rană permanentă, făcând astfel ca îngrijirea zilnică a rănilor să nu mai fie necesară. În mod deosebit la copii, îngrijirea acestor răni pentru a evita infecțiile dureroase implică un efort considerabil, necesitând o atenție și o îngrijire continuă. Iar în comparație cu sistemele BC pasive transcutanate, BONEBRIDGE se distinge prin transmiterea semnalului fără presiune, care contribuie, de asemenea, la o piele sănătoasă și la un confort de purtare pe tot parcursul zilei.

Fig.1: Toate defecțiunile tehnice sunt incluse, chiar și cele care pot fi atribuite unor forțe externe

Flexibilitate și fixare stabilă

Grosimea redusă a transductorului ergonomic și plasarea acestuia în patul osos răspund provocărilor anatomice specifice pacienților pediatrici. Datele virtuale colectate prin intermediul imaginilor CT au arătat că BCI 602 a putut fi complet încorporat în mastoid la 100%

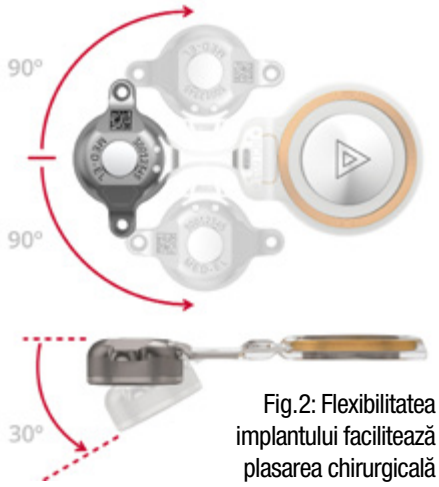

Fig.2: Flexibilitatea implantului facilitează plasarea chirurgicală

dintre copiii de peste 12 ani și la 75% dintre copiii cu vârste cuprinse între 3 și 5 ani, la 80% dintre aceștia folosindu-se distanțiere BCI 602 de 1 mm.3 Tranziția implantului se poate îndoi până la 90 de grade în ambele direcții laterale și până la 30 de grade în sens medial pentru a se adapta la curbura craniului. Perforarea patului osos în care este plasat transductorul se efectuează cu o vizibilitate optimă. Operația este realizată rapid, este standardizată și sigură.[1,2,6,13] (Fig.2)

Singurul concurent BC activ și transcutanat de pe piață iese în afară cel puțin 4,9 mm, rezultând într-o umflătură sub piele care este clar vizibilă din exterior. Ceea ce nu este cazul cu BONEBRIDGE. În afară de aspectele cosmetice și cele legate de piele, amprenta mică și recesiunea parțială a implantului în os asigură o stabilitate și o rezistență ridicate, deosebit de importante la copii, care pot fi destul de energici. Fixarea implantului este simplă

MED-EL

BONEBRIDGE BCI 602

Întotdeauna cu un pas în față

[illegible]

hearLIFE

medel.com

Implanturi auditive fabricate în austria

Fig.3: Fixarea în două puncte cu șuruburi autoforante

și sigură datorită celor două șuruburi autoforante care sunt furnizate împreună cu implantul. (Fig.3)

Compatibil cu tratamente medicale și cu tehnologii viitoare

Atunci când alegeți un sistem de implant auditiv pentru copii este important să țineți cont de faptul că implantul nu ar trebui să stea în calea viitoarelor tratamente. Chiar și într-un caz ideal, necesitatea unui tratament medical poate duce la o examinare IRM neașteptată. BONEBRIDGE este condiționat IRM și, prin urmare, permite în orice moment accesul la scanări IRM la 1,5 Tesla, respectând condițiile detaliate în instrucțiunile de utilizare. Implantul nu trebuie îndepărtat pentru scanarea IRM, cu excepția cazului în care este necesar din motive de diagnosticare, ceea ce îi scutește pe copii de intervenții chirurgicale suplimentare, pe de o parte, și de întreruperi deranjante ale auzului, pe de altă parte.

În plus, BONEBRIDGE păstrează canalul auditiv al copiilor complet neatins și, în funcție de poziția inciziei, oferă numeroase opțiuni pentru proceduri cosmetice, cum ar fi reconstrucția pavilionului urechii în cazul atreziei urechii externe.[13]

Implantul este conceput pentru a fi compatibil cu tehnologii viitoare de procesoare audio, inclusiv cu cele care nu sunt încă în curs de dezvoltare. Prin urmare, copiii vor continua să beneficieze de cele mai recente procesoare BONEBRIDGE de pe piață pentru o lungă perioadă de timp, în viitor.

Procesor audio cu design pentru copii

De la monstruleți până la pirați, există modele de capace decorative atât pentru cei mici, cât și pentru cei cu inima tânără: capacele pentru procesorul audio SAMBA 2 sunt disponibile în opt culori de bază subtile și în 15 designuri artistice. Procesorul audio subțire este fixat în siguranță pe cap prin atracție magnetică, fără a exercita o presiune incomodă asupra pielii. Aspect evidențiat de durata lungă de purtare.1

SAMBA 2 rezistă până la 10 zile cu o singură baterie, ceea ce este semnificativ mai mult decât procesoarele BC comparabile de la concurenții săi. Detectează automat mediul înconjurător și se adaptează rapid și fără probleme la cel mai potrivit program de ascultare. Totodată, părinții pot accesa cu ușurință setările și informațiile despre procesor, cum ar fi nivelul bateriei, prin intermediul unei aplicații smartphone.

Există diverse clipuri de fixare pentru procesor, precum și huse de protecție WaterWear. Dispozitivul universal de audiție asistată SAMBA 2 GO asigură calitatea sunetului chiar și pe distanțe mai mari și în medii zgomotoase. De exemplu, poate fi conectat la smartphone-uri și tablete, precum și la sistemele FM din sălile de clasă (acolo unde acestea există).

De asemenea, implantul BONEBRIDGE va fi compatibil cu toate viitoarele procesoare audio BONEBRIDGE, permițând copiilor să păstreze implantul și să beneficieze în continuare de cea mai recentă tehnologie de procesare.

Soluția ideală de transmitere osoasă pentru copii

BONEBRIDGE nu doar că este cel mai avansat implant transcutanat activ cu transmisie osoasă, dar este și cel mai longeviv implant aflat pe piață. Miile de implantări ale dispozitivelor BONEBRIDGE și cifrele impresionante de fiabilitate pe termen lung vorbesc de la sine. Transductorul plat este bine fixat în os cu două șuruburi autoforante pentru o fixare mai ușoară a implantului. Tehnologia activă oferă rezultate auditive excelente într-o gamă largă de candidaturi, plasarea implantului sub piele minimizează riscul de complicații, iar transmiterea transcutanată, fără presiune, a semnalului asigură un confort maxim la purtare. Nu în ultimul rând, BONEBRIDGE permite facilitarea accesului la examinările IRM și dispune de un procesor audio extrem de prietenos pentru copii, SAMBA 2.

Referințe

1. Sprinzl et al.: A Surgical Experience and Early Audiological Outcomes with the new Active transcutaneous Bone Conduction Implant, OtolNeurotol, 2021 Sep 1, 42 (8): 1208-1215.
2. Plontke et al.: Implantation of a new active bone conduction hearing device with optimized geometry. HNO 2020, 68 (Suppl 2):106-115.
3. Wenzel et al.: Changes in Bone Conduction Implant Geometry Improve the Bone Fit in Mastoids of Children and Young Adults. OtolNeurotol. 2020 Jul 27.
4. The BONEBRIDGE Post-Market Clinical Follow-up Study, 2019.
5. Seiwert et al.: Clinical and functional results after implantation of the bonebridge, a semi-implantable, active transcutaneous bone conduction device, in children and adults. European Archives ofOto-Rhino-Laryngology, 2022, 279:101-113.
6. Cywka et al.: The Bonebridge BCI 602 Active Transcutaneous Bone Conduction Implant in Children: Objective and Subjective Benefits. Journals of Clinical Medicine 2021, 10, 5916.
7. Magele et al.: Active Transcutaneous Bone Conduction Hearing Implants: Systematic Review and Meta-Analysis. PLoSOne, 2019 Sep 16, 14 (9).
8. Šikolová et al.: Two Bonebridge bone conduction hearing implant generations: audiological benefit and quality of hearing in children. European Archives ofOto-Rhino-Laryngology, 2021 Sep 8.
9. Sprinzl et al.: Long-Term, Multicenter Results With the First Transcutaneous Bone Conduction Implant. OtolNeurotol, 2021 Jul 1, 42 (6): https://pubmed.ncbi.nlm.nih.gov/33989254/
10. Studies in alphabeticalorder: Baumgartner et al.: Otology&Neurotology 2016, 37(6):713-720. Bravo-Torres et al.: Int J Audiol. 2018, 57(1):53-60. Der et al. Otology&Neurotology 2018, 39(5):e342-e348. Fan et al. Int J PediatrOtorhinolaryngol. 2017, 101:150-157. Fan et al. OtolNeurotol. 2019, 40(8):998-1005. Kulasegarah et al. Int J PediatrOtorhinolaryngol. 2018, 107:176-182. Ngui& Tang, The Journal of laryngology and otology. 2018, 132(8):693-697. Ratuszniak et al. International journal of pediatric otorhinolaryngology. 2019, 118:97-102. Zernotti et al. Int J PediatrOtorhinolaryngol, 2019, 119:54-58.
11. Fussey et al.: Clinical outcomes following Cochlear BIA300 bone anchored hearing aid implantation in children. IntJPediatrOtorhinolaryngol, 2018, 111:89-92.
12. Hobson et al.: Complications of bone-anchored hearing aid implantation. J LaryngolOtol 2010, 124 (2):132-136.
13. Yang et al: Audiological and Subjective Outcomes of 100 Implanted Transcutaneous Bone Conduction Devices and Preoperative Bone Conduction Hearing Aids in Patients With Bilateral Microtia-Atresia, Acta-Otolaryngol 2020 Aug, 140 (8), 675-681.
14. Safety Outcomes of Bone Conduction and Middle Ear Implants: A Systematic Review, rev. 5.0 (2000).

UNIMED PHARMA

Privirea sănătoasă asupra lumii!



UNIFLOX 0,3%

Picături oftalmice și auriculare, ofloxacină

UTILIZARE | OTORINOLARINGOLOGIE

La adulți și copii de la 12 ani, în tratamentul infecțiilor cauzate de microorganisme sensibile la ofloxacină: tratarea conductului auditiv extern, inflamațiile acute ale urechii medii, inflamațiile supurative cronice ale urechii medii, cu perforarea timpanului și pentru prevenirea infecțiilor în chirurgia urechii.

La copii între 3 și 11 ani: tratamentul infecțiilor conductului auditiv extern și inflamațiile urechii medii cu timpanostomie.

Motto: *„pentru a evolua în viață trebuie să privim înainte, dar ca să o înțelegem, trebuie să privim înapoi"*
Søren Kierkegaard, filozof existențialist danez

Progrese și dezvoltări în chirurgia laringiană clinică

Profesor Universitar Doctor Viorel Zainea, Șef Secție III, Doctor în științe medicale. Supraspecializări în: Foniatrie/ Fonochirurgie, Chirurgie Oncologică, Chirurgie plastică și reconstructivă. Competențe în: Chirurgie Laser, Chirurgie Endoscopică, Managementul serviciilor de sănătate

Am avut deosebita onoare și plăcere să mă întâlnesc la Institutul de Fonoaudiologie și Chirurgie Funcțională ORL Profesor Doctor Dorin Hociotă, cea mai mare unitate de ORL din țară, cu profesorul Dr. Viorel Zainea, care mi-a vorbit în avanpremieră despre lucrarea "Progrese în chirurgia clinică", pe care urmează s-o prezintă la Congresul Societății de ORL și Chirurgie Cervico-Facială, ediția 2022, de la Cluj-Napoca din 18-21 mai.

Progresele în chirurgia clinică au 3 surse. Prima dintre acestea o constituie modul în care se dezvoltă cunoștințele din științele fundamentale, științele morfologice, fizica, chimia și derivatele lor. A doua sursă este dată de evoluția școlilor de gândire chirurgicală la nivelul specialităților, pe anumite coordonate, impuse de mentorii de școală și de filiația acestor școli. A 3-a sursă de progres în chirurgie o constituie evoluția și dezvoltarea tehnologiilor chirurgicale. Progresele în chirurgia clinică au deci în rezumat aceste 3 surse: științele fundamentale, școlile de gândire chirurgicală și dezvoltarea tehnologiilor chirurgicale, profund condiționată de primele două.

Științele fundamentale

În domeniul științelor fundamentale înregistrăm astăzi o dezvoltare explozivă. Asistăm la apariția unor supraspecializări mixte inter și pluridisciplinare, legate de științele morfologice – anatomia, histologia, morfometria, precum și dezvoltări ale ramurilor fizicii și în primul rând optica. Chirurgul este profund interesat de evoluția acestor domenii și inclusiv chiar și de aliajele din care se construiesc instrumentele

chirurgicale, dar optica are o însemnătate specială, și mai departe întreaga gamă de tehnici endoscopice care au fost aplicate în practică după dezvoltarea evidentă a fundamentelor teoretice. Biofotonica interesează de asemenea direct, pentru tot ce înseamnă instrumentar laser și, evident, științele integrate, computer science plus imagistică, din care au rezultat tomografia computerizată, rezonanța magnetică, sistemul de neuronavigație – de orientare tip GPS în plagă.

Despre științele fundamentale avem o opinie bazată pe cunoștințe istorice, dar care din când în când sunt revizuite și astăzi încă se întâmplă să cunoaștem lucruri noi din anatomie, deși suntem în secolul XXI. Adevărata anatomie a corzii vocale în complexitatea ei a fost descrisă de școala de medicină japoneză abia în 1990-1994. Să comparăm acest lucru la nivel de timp cu școala de la Padova, cu disecțiile ancestrale, față de care este o diferență de aproximativ 5 secole! Deci încă studiem anatomia unor structuri asupra cărora intervenim chirurgical.

Despre școlile de gândire chirurgicală și evoluția lor.

Sunt două puncte de evaluare a școlilor de gândire și evoluție chirurgicală. Primul punct de evaluare este în legătură cu mentorii și modelele în formarea resursei umane. Al doilea punct de evaluare este filiația acestor mentori și discipoli, consecvența cu care se urmăresc modelele inițiale sau modul în care se formează personalități și stiluri noi de abordat și operat leziuni și patologii. Din acest punct de vedere, putem face referire la unele școli și unități de vârf, cu tradiție și cu mijloace tehnologice capabile să evolueze în practică în orice tip de chirurgie dedicată bolnavului, deci chirurgie clinică și care să respecte standarde europene.

Evoluția și dezvoltarea tehnologiilor chirurgicale

Al 3-lea element de progres în chirurgia clinică de orice tip îl reprezintă evoluția și dezvoltarea tehnologiilor chirurgicale, de care suntem profund condiționați și care au contribuit în mod practic la ameliorarea situației bolnavului, a calității diagnosticului, a preciziei operațiilor, a caracterului funcțional, nontraumatic, conservativ asupra țesuturilor sănătoase în raport cu leziunea care trebuie înlăturată. Foarte frumos spunea Vince Lombardi înca din secolul al XVIII-lea că "masura a ceea ce suntem cu adevarat, este ceea ce facem, cu ceea ce avem". Dacă dispunem de mijloace tehnologice noi prin prisma unei școli de gândire chirurgicală evoluată, putem să avem rezultate mai bune în folosul bolnavului, printr-o corectă interpretare a cazului și printr-o rezoluție chirurgicală bună în raport cu acel caz.

Acestea au fost câteva idei legate de ceea ce cred despre evoluția chirurgiei clinice, după o experiență de peste 25 de ani în chirurgia ORL și cervico-facială și în relația cu chirurgiile de graniță: chirurgia toracică și neurochirurgicală și cu domeniul chirurgical în general. Pe acestea încep să le urmăresc și retrospectiv ca să putem crea diferite sinteze de etapă sau să formulăm observa-

Arlevert®

betahistin · betahistin dihidroclorid · betaserc

Arlevert dă șansa pacienților cu vertij să își recupereze rapid calitatea vieții

- ✓ *Reducerea rapidă a simptomatologiei specifice vertijului*
- ✓ *Reducerea rapidă, până la rezoluția completă a simptomatologiei vegetative asociată vertijului (grețuri, vărsături, tinitus)*
- ✓ *Obținerea unui răspuns terapeutic eficient indiferent de tratamentul anterior sau etiologia vertijului*
- ✓ *Eficacitate și tolerabilitate*
- ✓ *Menținerea compensării vestibulare*

[redacted]

ewopharma [redacted]

ții care ar putea fi folositoare în formarea resursei umane sau în cercetare. De aceea, consider oportună această introducere, pentru că din aceste idei am încercat să creionez lucrarea pe care urmează să o prezint la Congresul Național de Chirurgie ORL și CCF din 18-21 Mai 2022 de la Cluj-Napoca, cu titlul "Contribuții și dezvoltări în chirurgia laringiană clinică".

În această lucrare s-a ținut cont de peste 5000 de cazuri de patologie laringiană avute în evidență dintre care peste 3000 sunt observații și dezvoltări ale unor procedee conservative funcționale, efectuate cu tehnologii moderne. Practic, la evenimentul de la Cluj-Napoca aduc în discuție 5 domenii de preocupări în cercetarea clinică aplicată pe care împreună cu colegii de la Clinica din Institutul Hociotă, am încercat să le ducem etapă cu etapă. O parte din acestea sunt încă în studiu, există și altele sub forma unor ipoteze de lucru.

Prima observație care a generat o dezvoltare a unor principii fizicale aplicate în chirurgie după laringectomii totale pune în aplicare un principiu fizic din domeniul științelor fundamentale, și anume Legea curgerii, a fluxului gazelor respiratorii printr-un spațiu îngust. Am evocat și ilustrat și las audiența să aprecieze dacă am și demonstrat, că piesa anatomică numită cricoid, piesa cea mai îngustă din arborele respirator al omului, la un pacient cu laringectomie totală deci la care această piesă anatomică nativă se înlătură, este înlocuită de implantul fonator. Acesta practic, printre altele, realizează și această unidirecționare pe o piesă tubulară îngustă, care crește presiunea de tranzit al gazelor din domeniul anatomic al traheei către domeniul anatomic al faringelui. Astfel, aflat sub presiune, acest implant fonator contribuie în timp la punerea în rezonanță a unor structuri foldabile, ale mucoasei faringiene. În această accepțiune, implantul fonator permite reabilitarea vocală a pacientului cu laringectomie totală, deci care nu mai are organul vocii, păstrând această caracteristică a legilor fizicii menționată anterior. Este una din calitățile acestui dispozitiv. În lucrarea de la evenimentul de la congres vor fi prezentate câteva exemple și demonstrații care conduc toate către afirmația că implantul fonator este "noul cricoid".

A doua dezvoltare a unui procedeu chirurgical se referă la procesul de remodelare a peretelui lateral faringian, după laringectomie totală, în care se încearcă crearea unor falduri compozite la nivelul pereților laterali faringieni, la o anume distanță de implantul fonator. Acestă procedură are scopul să ajute la formarea chirurgicală a unei „neoglote", care să dirijeze formarea unei noi structuri vibratile la pacientul cu laringectomie totală și implant fonator. Suntem în studii și evaluări obiective cu un institut din Olanda pentru a găsi modalitățile obiective de validare a acestui procedeu (neoglotofaringoplastia la pacientul laringectomizat total, cu implant fonator). Procedeul are mai multe modele chirurgicale de practicat intraoperator dar principiul rămâne același: formarea unei neoglote sau pseudoglote, creată chirurgical după înlăturarea laringelui. Sunt convins că specialiștii înțeleg această procedură plastică, prin care faringele preia funcția fonică în lipsa laringelui. În ultimă instanță, procedeul vizează ameliorarea funcției vocale la pacientul care a pierdul organul vocii prin laringectomie totală și la care se montează un implant fonator. Operațiile de laringectomie totală și implant fonator se pot realiza împreună. Dar, acest procedeu la care lucrăm din 2014 cu diverse modele chirurgicale pare să contribuie la o ameliorare a performanței vocale și la o recuperare mai rapidă a funcției vocale.

Al 3-lea procedeu se referă la laringectomii parțiale „seriate", operații realizate pe cale endoscopică transorală, cu tehnologii LASER. Prin această intervenție chirurgicală reușim să salvăm laringele la pacienți cu cancer de laringe în stadiile I, II și chiar III în care tumora se dezvoltă endotubular spre trahee și nu se dezvoltă lateral. Principiul este formulat de un cercetător neamț în 1992, pe nume Werner, care a arătat că secțiunile intra și trans tumorale nu produc metastaze dacă sunt făcute cu secțiunea laser (efectul de „sigilare"/ sealing effect). Acest amănunt ne dă astăzi voie să operăm de mai multe ori coarda vocală invadată de țesut tumoral, încercând să păstrăm întotdeauna o margine de siguranță în raport cu tumora dar și să supraveghem bolnavul la modul riguros, lucru pe care azi ni-l permit tehnologiile endoscopice.

În mod evident este vorba de procedee chirugicale aplicate în urma selecționării cazurilor cu o indicație adecvată, înalt selectivă și cu controlul obligatoriu (imagistic și chirurgical al ariilor ganglionare cervicale conexe).

Tratamentul modern al cancerului de laringe este multimodal și supus dezbaterii în comisii oncologice.

A 4-a contribuție se referă la chirurgia leziunilor papilomatoase, deci produse de Human papillomavirus (HPV) în laringe. Prezint în lucrarea mea câteva strategii chirurgicale și semne care pot folosi chirurgului în ablația acestor leziuni prin chirurgie laser asociată cu „biopsii optice".

Al 5-lea punct din prezentarea mea cuprinde considerații adunate în timp, pe o statistică de peste 3000 de cazuri fișate, privitor la stările precanceroase ale laringelui, stări care premerg în 30% din cazuri dezvoltarea tumorilor maligne ale laringelui. Identificarea acestor stări precanceroase ale laringelui permite o intervenție chirurgicală precoce, cu tehnologii moderne, salvarea laringelui, păstrarea vocii, respirație normală și deglutiție naturală.

Tematica respectivă, actualizată anual este inclusă în cursul pe care îl susțin din anul 2016 (Berlin), la ENT Masterclass Europe.

Toate aceste elemente sunt trecute în revistă ca și contribuții și dezvoltări în patologia laringelui și reprezintă o sumă de observații notate de-a lungul carierei, cărora am încercat să le dăm soluții în raport cu tehnologiile moderne pe care le-am achiziționat în ultima perioadă de timp și folosind gândirea chirurgicală bazată pe experiență.

Nu facem decât să ilustrăm ceea ce un filozof existențialist danez, Søren Aabye Kierkegaard care spunea că "pentru a evolua în viață trebuie să privim înainte dar ca să o înțelegem trebuie să privim înapoi". De aceea, la capătul unei etape de acumulări de cazuistică și experiență chirurgicală sunt necesare evaluări, întoarceri din drum, "peer review-uri", prin care păstrăm ce a fost bun, renunțăm la ce nu a fost bun, facem niște alegeri ca să putem merge înainte, odată cu tehnologiile noi care vin și odată cu validarea pe care timpul o dă experienței medicale acumulate.

Odată cu noi evoluează tehnologiile chirurgicale, gândirea chirurgicală, evoluează literatura și cunoștințele din chirurgia experimentală și capacitatea de a prelucra cu viteză mai mare . Azi avem facilități în prelucrare statistică de date, de imagistică ce poate fi revizuită în timp rezonabil, avem o acuitate mai mare a diagnosticului și avem și manuale standardizate, cu un limbaj care permite comunicarea cu colegi medici din toată lumea. Toate acestea permit o revizuire critică și în acest sens și lucrarea de la Cluj-Napoca este supusă revizuirii critice din partea colegilor și invitaților de specialitate, cărora le mulțumesc anticipat!

asist Oxigen
totul pentru viață

- *Cel Mai Mic Poligraf*
- *Simplu, Ușor și Economic*

Senzori de Laborator
Simplu de Utilizat
Rapoarte clare
Oximetria
Ritm cardiac
Sforăit
Efort Abdominal (Rip Chest Effort)
Flux de aer (Flow)
Poziția corpului
Cpap Presiune

BRAEBON
For Today's Business of Sleep™

MediByte Junior - Braebon

Dispozitiv de Diagnosticare a Sindromului de Apnee în somn

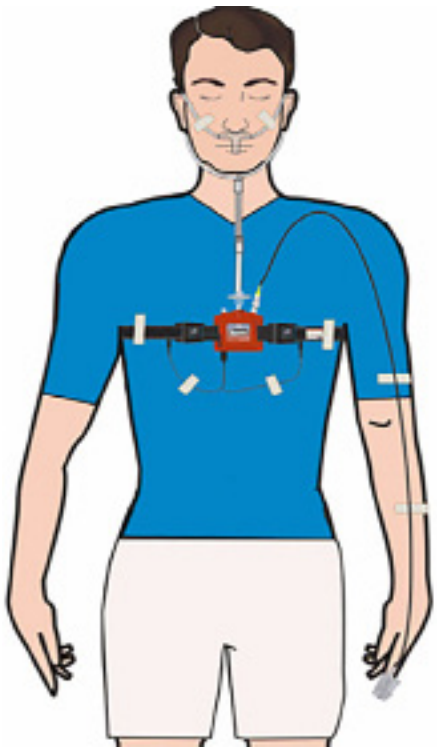

„Remodelarea" în radioterapia unor tumori ale pielii capului

Abstract: Progresele realizate în aplicarea radiațiilor au făcut posibile noi abordări pentru cancerul local avansat. Procesul de „remodelare" este acum o realitate, iar vindecarea locală a tumorii local avansate doar prin radioterapie cu doze mari este acum posibilă. Pe baza tehnicilor moderne de iradiere, cum ar fi IMRT de tip VMAT, Rapid Arc sau Tomoterapie, distribuția dozei conformă cu forma volumului tumoral și aplicarea de doze totale mari a făcut posibil procesul de „remodelare" la nivelul țesuturilor moi și osos. Vă prezentăm din propria noastră experiență rezultatul radioterapiei a trei tumori localizate la nivelul tegumentului capului și anume o tumoră la nivelul pielii capului în vertex, o tumoră la rădăcina nasului și o tumoră la nivelul pielii frunții. Toate aceste tumori au fost iradiate și prin aplicarea unei doze totale de 70 Gy în fracțiuni de 2 Gy pe ședință a fost obținut un control tumoral. În toate cazurile a fost obținut un control tumoral cu refacerea structurilor invadate. Acest proces de refacere este definit ca „REMODELING". Etapele vindecării și efectele radioterapiei la nivelul țesutului tumoral și peritumoral (tumor microenvironment – TME) sunt descrise.

Chiricuță I.C.,

Anica A.,

Poroschianu M.

Centrul de Radioterapie AMETHYST, Otopeni, România

Introducere

Tratamentul pacienților cu cancer local avansat la nivelul tegumentelor capului este un subiect mult dezbătut în ultimele decenii. La sfârșitul ultimului deceniu, tratamentul complex a inclus intervenții chirurgicale radicale ca amputarea, chirurgia plastică reparatorie, chimioterapia și radioterapia. Toate aceste intervenții erau însoțite și de efecte secundare accentuate. Noi concepte au putut fi dezvoltate datorităa progreselor în metodele de diagnostic, în caracterizarea tumorii și în progresul aplicării tratamentului (chirurgical conservativ sau radioterapie cu doze mari) pentru cancerul localizat la nivelul părților moi ale feței.

Anatomia feței și radiosensibilitatea extremă a diferitelor componente ale feței sunt o provocare pentru radioterapie și radioterapeut. Tumorile la nivelul nasului ocupă spațiul dintre globii oculari și peretele osos al orbitei. Aceste tumori pot invada orbita precum și structurile anexe ca și: sinusurile, oasele orbitei și sistemul nervos central.

Vă prezentăm aici evoluția clinică a trei tumori localizate și anume o tumoră la nivelul rădăcinii nasului și două tumori situate una la nivelul pielii frunții și alta la nivelul pielii capului în vertex.

Procesul de vindecare a plăgilor și de reparare a țesuturilor

Complexitatea „vindecării" după intervenția chirurgicală și procesul de reparare al țesuturilor după radioterapie cu reprezentarea celor 4 faze ale vindecarii care se suprapun parțial este prezentată în figura de mai jos.

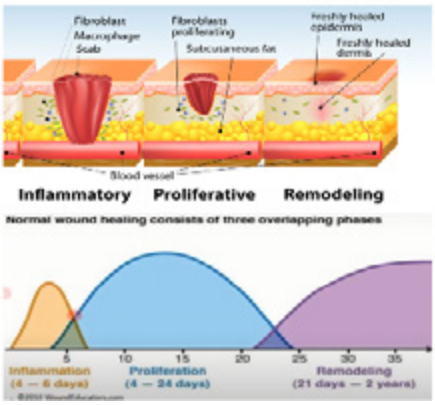

Etapele procesului de vindecare după intervenția chirurgicală și radioterapie cu suprapunerea lor parțială (pe scara timpului): hemostaza, faza inflamatorie, proliferarea și remodelarea țesuturilor cu acumularea de colagen în faza terminală. (Maynard J. Cum se vindecă rănile: cele patru faze principale ale vindecării rănilor. Shield Health Care 2015).

Aspecte clinice ale procesului de „REMODELARE" prin exemplificarea cazurilor noastre.

Toate aceste cazuri demonstrează capacitatea de „remodelare" care există la nivelul țesuturilor sănătoase peritumoral atunci când tumora primară este iradiată cu o doză totală mare și cu o fracționare ce permite controlul tumoral și nu produce efecte secundare la nivelul organelor și structurilor cu risc crescut la doza aplicată. În acest caz, acțiunea de vindecare a fost inițiată și completată de activitatea macrofagilor și stimularea fibroblastilor prezenți la acest nivel cu rol și în limitarea efectelor secundare. Acțiunea fibroblastilor a contribuit la procesul de remodelare cu un rezultat final favorabil

Clarfon
Your Future Sounds

UNIC DISTRIBUITOR AL PRODUSELOR inventis

PERFECȚIUNEA UNEI ORCHESTRE

Gamă completă de echipamente pentru teste audiologice și de echilibru

Ascultă orchestra! Scanează codul QR și bucură-te de 60 de minute de muzică!

Evoluția clinică din timpul radioterapiei externe

Spatiul anatomic la nivelul orbitei si rădăcina nasului (stânga) și a obrazului drept și leziunea tumorală la nivelul rădăcinii nasului înainte de inițierea radioterapiei (25.5.2021). Vizibil este procesul infiltrativ peritumoral și necroza accentuată.

în care nu se văd nici cele mai mici semne de cicatrizare defectuoasă. Astfel a fost posibilă „remodelarea" la acest nivel a tuturor structurilor implicate inițial în procesul tumoral. Efectele secundare acute la nivelul pielii au fost reduse.

În procesul de vindecare, rolul macrofagelor este îndepărtarea celulelor tumorale deteriorate prin lezarea bi-catenară la nivelul ADN-ului tumoral. În acest caz nu a fost sesizat procesul de fibroză la nivelul patului tumoral. Reacțiile postradice s-au vindecat complet.

Planurile de iradiere la ultimele doua cazuri au fost efectuate la Centrul de Radioterapie Amethyst din Otopeni.

Cazul 1. Tumora la nivelul tegumentului capului în vertex.

Radioterapia externă a fost efectuată în acest caz prin utilizarea electronilor de 6 MeV și utilizarea unui "flap" de 1 cm grosime, în fractiuni de 2 Gy a fost aplicată o doză totală de 70 Gy la nivelul tumorii necrozate și sângerânde.

Cazul 2 Tumora la rădăcina nasului

Anatomia orbitei și rădăcinii nasului cu situația clinică inițială.

Radioterapia externă a fost aplicată în trei etape și anume: în prima etapă a fost iradiat volumul tumoral inițial (zona cu roșu marcată și cu galben delimitată) pâna la doza de 42 Gy adică 21 de fracțiuni. Datorită răspunsului favorabil, volumul tumoral a început să se micșoreze. Astfel a fost posibilă reducerea volumul ce trebuia iradiat în faza a doua. Iradierea a continuat cu aplicarea a încă 10 Gy în 5 fracțiuni. Ultima fază a constat în micșorarea voumului și continuarea iradierii pâna la doza totală de 70 Gy.

Inițierea tratamentului radiologic a fost începută prin efectuarea unei examinări CT cu mijloacele de contenție necesare. Tumora macroscopică este delimitată prin conturul roșu iar globii oculari și cristalinele sunt și ele delimitate. Zona cu tumora macroscopică și microscopică sunt bine delimitate.

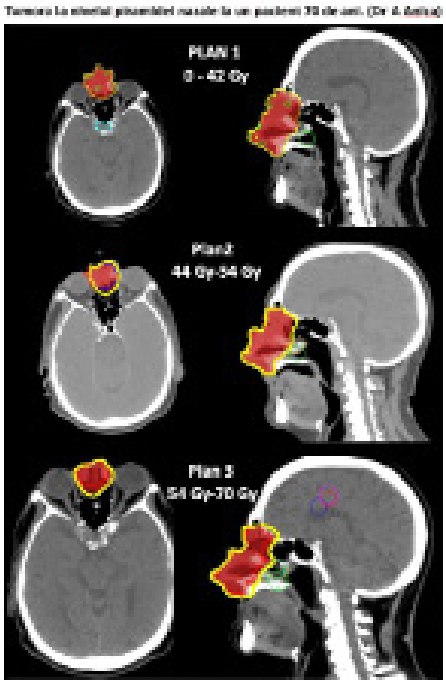

Delimitarea volumului tinta GTV și CTV în secțiunile CT axiale și coronale pentru cele 3 etape ale radioterapiei: prima etapă de la 0 – 44 Gy, etapa a doua de la 44 – 54 Gy și ultima fază de la 54 la 70 Gy. Volumul iradiat este marcat cu roșu, conturul cu galben.

Secțiunea anatomică la nivelul masei tumorale de la rădăcina nasului (în cercul delimitat cu roșu) la începutul și sfârșitul radioterapiei.

Evoluția clinică de la începutul radioterapiei și după terminarea ei este redată în figura de mai jos.

Evoluția din timpul radioterapiei externe. Aplicați au fost 70 Gy.

TRATEAZĂ EFECTELE REFLUXULUI GASTROESOFAGIAN

PepsinO spray oral

Indicații

- Vindecă și protejează mucoasa faringolaringiana
- Refluxul laringofaringian apare atunci când conținutul acid din stomac afectează mucoasa laringiană și faringiană (uneori chiar și după un singur episod de reflux)
- Structura diferită a mucoasei laringiene și faringiene nu tolerează conținutul acid, mai ales PEPSINA, care distruge mucoasa laringiană

Compoziție și acțiune

Alginat de magneziu: formează o barieră care protejează mucoasa faringelui și laringelui, blochează PEPSINA din reflux

Acid hialuronic: ajută reepitelizarea, acțiune lubrifiantă, efect antioxidant

Camellia Sinensis - efect antioxidant: blochează răspunsul inflamator

GASTROTUSS light sirop și Gastrotuss baby

Se recomandă pentru:

- Reflux gastroesofagian la gravide, copii, bătrâni, diabetici, hipertensivi, cei cu litiaza renală, cei cu boli cardiace
- Reflux laringofaringian: răgușeală, tuse seacă, arsuri epigastrice etc
- Gastrotuss baby – copii fară reflux=părinți fară stress

Compoziție și acțiune

Alginat de Magneziu (Mg)- determină o barieră împotriva ascensiunii conținutului gastric și gazelor, are viscozitate de 3 ori mai mare decât alginatul de sodiu (Na)- rămâne în stomac mai mult de 4 ore- tolerabilitate mai mare, specifică magneziului

Simeticona ajută la golirea gastrică: reduce bulele de gaz, eimina simptomele caracteristice dispepsiei

D-panthenol/oxid de zinc - protejează mucoasa, stimulează re-epitelizarea

Avantaje

- Sigur, poate fi administrat timp îndelungat: la 2 luni reduce cu 90% simptomele
- Gust plăcut
- Fără gluten
- Fără lactoză
- Compoziție UNICĂ superioară celor existente deja
- Gastrotuss light: Hipocaloric: gravide, obezitate, dietă

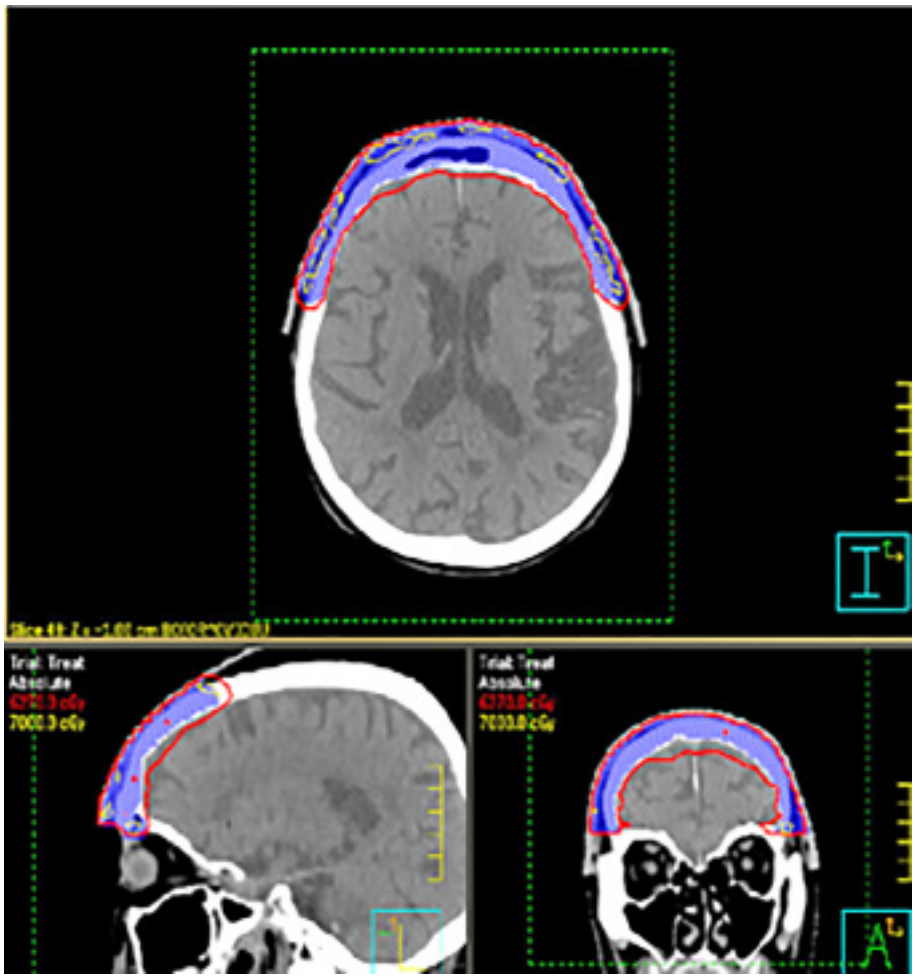

Cazul 3 Tumora la nivelul tegumentelor frunții la un pacient în varsta de 96 de ani

Planul de iradiere a fost executat după efectuarea unei examinări CT și cu masca de imobilizare în timpul radioterapiei. La nivelul tegumentului frunții a fost aplicat și un „flap" (echivalent tesut normal) pentru optimizarea planului de iradiere și aplicarea dozei dorite la nivelul tumorii cutanate.

Delimitarea volumului tumoral macroscopic și microscopic (CTV și GTV) inclus în conturul cu linia roșie marcat, corespunzator tumorii la nivelul frunții în secțiunile axiale, sagitale și coronale ale planului de iradiere. Planul a fost calculat pentru doza totală de 70 Gy. Aplicați au fost în final 62,7 Gy (95%).

La nivelul tegumentului frunții a fost aplicat un „flap" de 5 mm grosime în scopul optimizării planului de iradiere și aplicarea dozei necesare la nivelul tegumentului infiltrat tumoral. Rezultatul final al radioterapiei bazaliomului (neglijat ani de zile de catre pacient), manifest la nivelul părtilor moi ale feței înainte și după radioterapie este reprezentat mai jos.

Leziunea tumorală la nivelul frunții înainte de radioterapie (încercuită cu linia roșie).

„Remodeling" în „faza de granulație" după radioterapie (demarcată cu linia roșie).

Tumora la nivelul tegumentului frunții înainte de începerea radioterapiei și după 3 luni de la finalizarea radioterapiei.

În concluzie

Progresul în radioterapie este rezultatul îmbunătățirii metodelor imagistice (CT, RMN, PET / CT) și a metodelor realizate în calculul planului de iradiere și de aplicare a iradierii. Tehnicile moderne de radioterapie sunt toate bazate pe intensitatea modulată a fascicolelor (IMRT) ca și de exemplu: VMAT (volume modulated arc therapay), Rapid Arc și Tomoterapie. Administrarea dozei optime la nivelul bolii microscopice (CTV) și macroscopice (GTV) și administrarea unei doze limitate la nivelul organelor cu risc crescut la iradiere cum a fost în cazurile nostre este posibila. Controlul local al tumorii cu efecte secundare acute și tardive redus fac acuma posibilă îmbunătățirea calității vieții al acestor pacienți.

Your Future Sounds

Clarion

Nu rata cea mai bună **ofertă** pentru calitatea Auzului Tău!

- **REDUCERI** de **1.000 lei** la orice APARAT AUDITIV
- **50% REDUCERE** la AL DOILEA APARAT AUDITIV
- **20 rate** fără dobândă
- Ai avantajul de a lua aparatele acasă, în probă, **GRATUIT**

Sună acum!

031 911

Regulamentul Campaniei este disponibil în cabinetele Clarion.

Pentru Sănătății

Sun Wave Pharma

menținerea sinusurilor

Acestea sunt suplimente alimentare/ dispositive medicale.
Citiți cu atenție prospectul/informațiile de pe ambalaj.

Multidisciplinaritatea se referă la capacitatea de a vedea pacientul și cu ochii colegului de altă specialitate

Mulțumim doamnei Șef Lucrări Dr. Daniela Vrînceanu, Medic Coordonator Compartiment ORL în Spitalul Universitar de Urgență București, pentru oportunitatea de a ne vorbi despre proaspăt încheiata conferință „Controverse în ORL", a cărei coorganizator a fost și pentru a cărei strălucită organizare și succes a depus mult efort și pasiune, cu sprijinul unor colegi de breaslă, nume mari in specialitatea ORL-CCF.



Șef Lucrări Dr. Daniela Vrînceanu

Medic Coordonator
Comp. ORL, Spitalul Universitar de Urgență București

„Conferința Controverse în ORL a fost un eveniment științific "online", care s-a desfășurat pe durata a două zile, 15-16 aprilie 2022. S-au înregistrat aproximativ 650 de participanți înscriși la acest eveniment științific. Astfel, în prima zi a conferinței, într-o vineri, au urmărit constant conferința 350 de participanți iar a doua zi, sâmbăta de dinainte de Florii am avut cca 450 de participanți constanți. Am beneficiat în realizarea conferinței de sprijinul colegului și prietenului meu, Prof. Dr. Șerban Berteșteanu, președintele SRORLCCF. Acest eveniment face parte dintr-o suită de conferințe multidisciplinare pe care le organizăm de câțiva ani buni în Amfiteatrul Spitalului Universitar de Urgență București, cu excepția pauzei impuse de pandemie. Am decis ca după cei doi ani grei să reluam aceste conferințe de mare succes și interes în rândul comunității de medici ORL-iști și nu numai. Denumirea de "Controverse în ORL" pe care am dat-o evenimentului nu înseamnă neapărat că intenționam să discutăm pro și contra diferite aspecte din patologia ORL, ci doar să clarificăm pe cât posibil capitole din practica ORL, unde fiecare dintre noi am căutat de-a lungul anilor cea mai bună soluție terapeutică, plecând de la cunoștințele, ghidurile și protocoalele momentului. Nu ne-am propus să standardizăm soluții, dar am reușit să avem discuții intense care să realizeze un mic salt în mintea și comportamentul fiecăruia dintre noi în ceea ce privește patologia ORL și Chirurgia cervico-facială, care ne ridică frecvent probleme în practica zilnică. Vorbim de cazuri care de multe ori sunt urgențe medico-chirurgicale și care au fost parcă tot mai acute în ultimii 2 ani.

> Doresc să aduc și cu această ocazie mulțumiri în primul rând lectorilor participanți la conferință, personalități marcante în specialitatea noastră și specialitățile conexe din toate centrele universitare din țară, cu o experiență extrem de bogată, care au venit cu prezentări excepționale, extrem de bine structurate și care au realizat un program al conferinței foarte dens și interesant. Am avut în cadrul conferinței mai multe sesiuni pe care le vom trece acum în revistă foarte succint.

Au fost două sesiuni de patologie rino-sino-orbitală, în care am abordat patologie infecțios-inflamatorie și tumorală. În prima sesiune a fost abordată în special patologia tumorală rinosinusală, corelat și cu procedura tot mai des întâlnită și uzitată în specialitatea noastră de angiografie și embolizare selectivă preoperatorie. În a doua sesiune de patologie rino-sino-orbitală am abordat capitolul rino-sinuzitelor fungice invazive, pe care l-am considerat foarte interesant și audiența a confirmat prin prezența deosebită (on-line) și prin foarte multe întrebări și dezvoltări care au rezultat. A fost în speță tematica mucormicozei, destul de des întâlnită în contextul bolii COVID-19. Față de mucormicoza pulmonară, care se asociază frecvent cu formele severe de boală și care s-a descris în număr mare la unul din valurile epidemice din India, mucormicozele rinosinusale se asociază mai degrabă cu formele ușoare și medii de boală. Dar, și acestea sunt departe de a avea o evoluție ușoară, ci mai degrabă o evoluție severă care lasă invaliditate, pentru că în general pacienții rămân cu vederea afectată sever. Am prezentat capitolul din punctul de vedere al chirurgului ORL, al oftalmologului, al infecționistului și al anatomo-patologului, iar tabloul general rezultat a fost foarte coerent și plin de învățăminte practice.

Au fost și două secțiuni de oncologie cervicală - acesta este domeniul în care lucrurile sunt tot timpul în mișcare, pentru că noi prezentăm punctul de vedere al chirurgului ORL dar și acela al colegilor radioterapeuți. Să menționăm că tehnicile de radioterapie au căpătat dimensiuni și indicații noi, astfel încât lucrurile pot fi regândite în această sintagmă de tratament multimodal. Ne-am bucurat și de prezența și de concluziile de etapă ale domnului Prof. Dr. Viorel Zainea, cu experiență de o viață în chirurgia ORL. În ceea ce privește partea de oncologie, am beneficiat de participarea unor reputați colegi radioterapeuți. Discuțiile generate de prezentările de la acest capitol, de variantele de protocol terapeutic, au fost foarte urmărite de participanții la conferință.

MG exim Romitalia s.r.l.

Importator dispozitive şi consumabile medicale

Str, Vlad Judeţul, Nr. 52-54, Et. 2, Ap. 203, Sector 3, Bucureşti 031305
Telefon: 0213208448, vanzari@mgromitalia.ro

DISPOZITIVE MEDICALE COMPENSATE PRIN CASA DE SĂNĂTATE:

canule traheale, canule Montgomery, butoni fonatori, laringofoane

TRACOE silcosoft® Tracheostomy Tube
REF 360 – 363 / REF 370 – 373

TRACOE mini Tracheostomy Tube
REF 350 / 355

TRACOE kids Extension Piece with Disconnection Wedge
REF 356

TRACOE comfort Tracheostomy Tube
e. g. REF 104-A-05

TRACOE phon assist I Speaking Valve
REF 650-T / 650-TO / 650-TO-C

TRACOE humid assist kids Heat & Moisture Exchanger
REF 643

TRACOE care Neck Strap for Children
REF 903-G

TRACOE purofoam Tracheostomy Dressings small
REF 959

TRACOE care Tracheal Compresses with zigzag slit for Children
REF 961



TRACOE aeris balloon dilatation catheter
REF 820

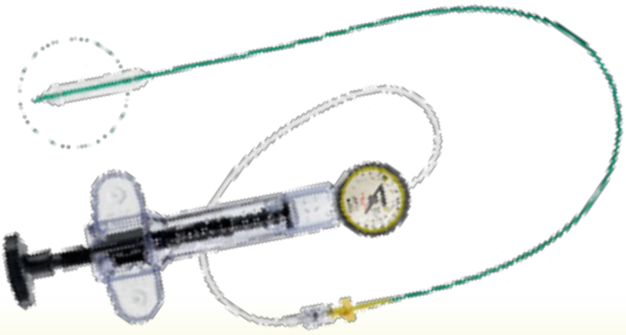

TRACOE high pressure inflation device
REF 725

Email: vanzari@mgromitalia.ro
Website: www.mgromitalia.ro

În cea de-a 2-a zi am avut și o premieră pentru conferințele noastre. Mă refer la secțiunea de otologie, în care am avut onoarea și bucuria să avem invitați distinși colegi cu o bogată experiență în această patologie. Prezentările au avut un caracter practic, foarte aplicat, au abordat problematica sindromului vestibular acut, deci a pacientului cu vertij care vine în camera de gardă din punctul de vedere al ORL-istului, dar și al neurologului, tema paraliziei faciale otogene, dar și urechea atretică.

Secțiunea de traumatologie și de baza craniului a avut de asemenea o abordare multidisciplinară. Ne-am bucurat și de prezența colegilor imagiști, a colegilor neurochirurgi din sistemul public și privat din țară, dar și din străinătate, a colegilor de chirurgie oro-maxilo-facială, astfel încât am putut să întregim un tablou al patologiei traumatice și tumorale ale rinobazei, în fapt a bazei craniului din etajul anterior și mijlociu.

Am mai avut o temă care transcende toate secțiunile conferinței și cu implicații directe în patogenia afecțiunilor, dar și în managementul terapeutic, și anume vascularizația cervico-facială, pe care am abordat-o din perspectiva anatomică, din perspectiva radiologului intervențional, a malformațiilor vasculare și a endotelitei care definește boala COVID-19.

Aș spune că o caracteristică a acestor conferințe pe care le organizăm de câțiva ani, care este și o caracteristică a SUUB este perspectiva multidisciplinară, aspectul cel mai apreciat de către participanți. Este un concept în care cred foarte mult, pe care eu însămi l-am aplicat în cei 20 de ani de când sunt în SUUB și echipa pe care am format-o cred că se încadrează în acest concept. Multidisciplinaritatea trece dincolo de a aduna laolaltă medici din diferite specialități, lucru esențial atât din punct de vedere medico-legal cât și pentru a găsi o soluție terapeutică finală. Dacă ne referim la soluționarea multidisciplinară a cazurilor, lucrurile sunt mai complexe și trebuie însușite în timp. Este vorba de o echipă terapeutică având în componență medicul imagist, anestezist, anatomo-patolog, radioterapeut, oncolog și diferite tipuri de chirurgi: chirurg ORL, chirurg OMF, chirurg oftalmolog, neurochirurg, chirurgul plastician, chirurgul cardio-vascular, chirurgul toracic și lista poate rămâne deschisă. În patologia complexă a capului și gâtului aceste echipe multidisciplinare dobândesc antrenament în timp, pe măsură ce cazurile vin, învățăm unii de la alții, atât din reușite cât și mai ales din eșecuri. În esență, multidisciplinaritatea se referă la capacitatea de a vedea pacientul și cu ochii colegului de altă specialitate, la capacitatea de a trece rapid de pe o parte pe alta a mesei de operație, în timpi operatori succesivi, la dorința de a învăța din cunoștințele altor specialități cu implicații directe în specialitatea noastră. Scopul esențial al multidisciplinarității trebuie să fie identificarea soluției terapeutice optime pentru fiecare pacient, pentru că, sigur că da, mai multe minți gândesc mai bine decât una singură.

> În ceea ce mă privește, am abordat teme de patologie tumorală cervico-facială. Prima s-a referit la carcinomul anaplazic tiroidian, o formă rară dar foarte agresivă de cancer tiroidian, care se dezvoltă de obicei pe gușă veche, netratată și care are o creștere fulminantă. Această formă de cancer, odată diagnosticată este considerată din start stadiul 4, cu câteva subtipuri. De aceea, a fost ca un semnal de alarmă pentru a urmări acești pacienți cu gușă veche și cu creștere bruscă de volum a gușii. Tratamentul chirurgical este de foarte multe ori dezamăgitor pentru că, deși intervenția chirurgicală reușește ablația radicală a tumorii, agresivitatea acestui cancer duce la recidive și este nevoie de un tratament multimodal rapid instituit.

A doua temă pe care am susținut-o tot în secțiunea de oncologie cervicală s-a referit la o patologie care deși nu este malignă din punct de vedere histologic, are o evoluție malignă din punct de vedere clinic, este vorba de malformațiile arterio-venoase cervico-faciale. Acest capitol este tot la granița dintre specialități, în care lucrăm împreună cu radiologul intervențional și cu chirurgul cardiovascular. Aceste malformații reprezintă proliferări vasculare congenitale în care lipsesc capilarele și se formează o conexiune directă între artere și vene. Sângele circulă cu presiune dinspre artere spre vene, existând risc hemoragic foarte ridicat, cu hemoragii foarte greu de gestionat. Problema pe care ne-o punem ca specialiști este să alegem protocolul terapeutic optim pentru fiecare malformație arterio-venoasă cervico-facială în parte, să alegem împreună cu medicul radiolog intervențional când se impune a se face angiografie. O concluzie cel puțin de etapă este că embolizarea nu este un gest de rutină, ci doar ca timp preoperator iar intervenția chirurgicală trebuie foarte bine gândită împreună cu chirurgul cardiovascular.

Prezentarea din secțiunea de Traumatologie și baza craniului s-a referit la Schwannomul de nerv facial localizat în segmentul extracranian: surpriză histologică sau planning terapeutic? Este vorba de o tumoră mai rară de bază de craniu, de fosă intratemporală. Am prezentat două cazuri clinice de schwannoame ale porțiunii extracraniene ale nervului facial. Am avut un caz în 2019 și alt caz în 2021. Primul caz a fost într-adevăr o surpriză histologică, a fost o tumoră de lob profund parotidian și am considerat că este o tumoră mixtă de glandă parotidă, pentru că mai avusesem cazuri asemănătoare. Rezultatul de diagnostic de schwannom a venit ca o surpriză postoperatorie. Ne-am bucurat pentru că acesta este o tumoră benignă. Doi ani mai târziu, când am avut o altă pacientă cu imagine RMN asemănătoare dar cu tablou clinic diferit, pentru că avea și pareză de nerv facial, de data aceasta eram puși în temă. Ne-am sfătuit cu colegii de la imagistică, cu doamna dr. Andreea Marinescu, cu care colaborăm extrem de bine și atunci am intrat în operație căutând un schwannom de nerv facial și am fost extrem de atenți pentru că provocarea la acest tip de tumoră este conservarea nervului facial. Altfel, lezarea acestuia duce la o paralizie facială periferică cu consecințe estetice extrem de neplăcute. Având în vedere că schwannomul este o formă rară de tumoră, am găsit potrivit să abordăm în conferință și această temă.

În toate temele menționate, remarcăm că pe măsură ce trec anii și abordăm cazuri tot mai complexe, ajungem la concluzia că acestea nu pot fi rezolvate ideal decât într-o echipă multidisciplinară și cred că acesta este și leit-motivul conferinței.

MEDICAL®
LOGISTIC MALL

Echipamente Medicale Specializate
Mobilier & Sisteme de Gaze
Management Spitalicesc

Distribuitor exlusiv în România al produselor Euroclinic medical equipment

Dotare completă pentru cabinet ORL

Vestibulogie & Endoscopie

Unit-uri ORL complet echipate

- Unit-uri compacte, ergonomice, prevăzute cu roți pivotante (pentru a asigura o mobilitate sporită), independente de orice sursă de lumină;
- Structură metalică solidă, vopsită în câmp electrostatic, rezistentă la zgârieturi;
- Braț articulat cu consolă de susținere cu până la 4 piese de mână și display electronic pe consolă, cu funcția de afișaj al parametrilor;
- Sistem de aspirație cu compresor cu o capacitate de până la 70l/min, cu recipient pentru colectare;
- Sistem de insuflație, cu posibilitate de acționare la pedală, cu pornire/oprire la ridicarea piesei de mână din suport;
- Modul de spălături auriculare, cu încălzirea apei la 37°C, și rezervor de 2 litri;
- În funcția de model, unit-ul poate fi echipat cu suport pentru microscop de examinări și suport pentru monitor LCD pentru vizualizarea imaginilor de la camera de video-endoscopie;
- Surse de lumină LED cu conexiune pentru cablu cu fibră optică sau pentru endoscop/fibroscop.

* În funcția de varianta aleasă a unitului, se pot pune diverse accesorii necesare diagnosticării și tratamentului în domeniul ORL.

Fotolii ORL

- Fotolii ORL pentru examinare și mici intervenții
- Fotolii ORL cu structură solidă, acoperită cu forma din plastic termoformat, pentru un aspect plăcut;
- Capacitate de până la 200 kg, asigurând stabilitate și siguranță;
- Modelele de vârf oferă și poziția Trendelenburg, utilă în micile intervenții chirurgicale;
- În funcția de model, înălțimea și toate segmentele sunt reglabile electric prin intermediul unui panou de comandă;

- Tapițul și brațele capitonate și acoperite cu scai levelat, 34 de nuanțe de culori disponibile, din care 10 metalizate.

București
Str. Giuseppe Garibaldi
nr. 8-10 sector 2, 020223
București, România
Tel.: +40 314 250226/27
Fax: +40 372 560250
office@medicalmall.ro
www.medicalmall.ro

Timișoara
Str. Coriolan Brediceanu
nr. 31B, Timișoara, 300012
Județul Timiș, România
Tel.: +40 720 393269
Fax: +40 356 110233
office@medicalmall.ro
www.medicalmall.ro

Iași
Aleea Al. O. Teodoreanu nr. 55A,
Bloc 1, Demisol, Iași, 700155
Județul Iași, România
Tel: +40 725 119393
Fax: +40 372 560250
office@medicalmall.ro
www.medicalmall.ro

Un nou vaccin în prevenirea infecției cu *Streptococcus pneumoniae* la adulții cu implant cohlear

Infecția reprezintă cea mai frecventă complicație gravă la pacienții cu implant cohlear. Formele de infecție asociate cu implantul cohlear includ infecția la locul intervenției chirurgicale și otita medie care poate genera la rândul său riscul de meningită și mastoidită. După etiologie infecția cu *Streptococcus pneumoniae (S. pneumoniae)* constituie una dintre cele mai frecvente complicații la copiii și pacienții adulți după implantul cohlear. Mecanismele de producere a acestei complicații pot fi explicate prin efectul instrumentării în timpul intervenției atât la nivelul țesutului moale al mucoasei, cât și a barierelor osoase dintre urechea internă și medie. Astfel este posibilă răspândirea directă a infecției de la urechea medie la urechea internă și ulterior la nivelul Sistemului Nervos Central (SNC). O altă posibilă explicație pentru producerea meningitei pneumococice este în relație cu bacteriemia care urmează colonizării tractului respirator superior. [1]

Prof. Univ.
Dr. Doina Azoicăi

Universitatea de Medicină și Farmacie „Grigore T. Popa" Iași

Pacienții cu imunodeficiențe de diverse cauze (vârstnici sau copii cu vârsta <2 ani) sunt mai susceptibili de a dezvolta meningita ca o complicație post implant, în comparație cu persoanele imunocompetente. [2,3] Capacitatea redusă a gazdei de a se apăra, mai ales după infectarea cu serotipurile invazive ale *S. pneumoniae,* în circumstanțele unei încărcături bacteriene crescute, generează condiții optime de evoluție ale infecției prin una din căile implicate în mecanismul de producere a meningitei (hematogenă sau prin urechea medie sau internă).

În acest context studiile au demonstrat necesitatea prevenției formelor invazive de infecție cu pneumococ la pacienții cu implanturi prin vaccinare. Eficacitatea imunizării în reducerea riscului de meningită a fost testată experimental prin repetarea experimentului de implantare cohleară pe animale care au fost mai întâi imunizate împotriva pneumococului cu un vaccin polizaharidic 23-valent (PPSV23). [4] Numeroasele cercetări clinice de autorizare a preparatelor vaccinale, cât și cele efectuate în perioada de post-marketing, au susținut atât eficacitatea dar și eficiența vaccinării astfel încât recomandările CDC (ACIP - Comitetului Consultativ pentru Practici de Imunizare) și a diverselor societăți internaționale de specialitate au stabilit că toți beneficiarii actuali și viitori de implant cohlear trebuie să primească un preparat vaccinal adecvat vârstei, într-o schemă cât mai eficientă. Schemele de vaccinare prevăd oportunitatea vaccinării cu cel puțin 2 săptămâni înainte de momentul intervenției. În cazul pacienților cu implant cohlear, surditate majoră sau programați să primească un implant cohlear, care au ≥24 luni și au fost vaccinați până la această vârstă cu schema standard cu vaccinul conjugat se recomandă administrarea vaccinului polizaharidic PPSV23 la cel puțin 8 săptămâni după administrarea ultimei doze de vaccin conjugat. La pacienții cu vârsta de >19 ani care au primit anterior PPSV23, poate fi administrată o doză de vaccin PCV13 la cel puțin 1 an de la ultima doză de PPSV23. În situația în care vaccinarea nu s-a putut realiza înainte de intervenția de implant se va urmări aplicarea recomandării de vaccinare cu vaccinurile pneumococice, meningococice, sau anti *Haemophilus influenzae* (dacă este cazul, în funcție de schemele vaccinale primite anterior) postoperator, la un interval cât mai scurt. [5,6]

Anul 2021 a înregistrat o noutate în domeniul vaccinologiei prin autorizarea de către Food and Drug Administration (FDA) din SUA a vaccinului pneumococic conjugat 20-valent (PCV20) (Wyeth Pharmaceuticals LLC, o subsidiară a Pfizer Inc.) și PCV 15-valent (PCV15) (Merck Sharp & Dohme Corp.). Ulterior autorizării la 20 octombrie 2021, CDC prin Comitetul Consultativ pentru Practicile de Imunizare (ACIP) a recomandat utilizarea PCV20 în mono administrare sau **PCV15** în serie cu PPSV23, pentru toate persoanele cu vârsta ≥65 de ani și pentru adulții cu vârsta între 19 și 64 de ani cu anumite afecțiuni cronice care generează imunodeficiențe sau cu diverși factori de risc și care nu au primit anterior un vaccin pneumococic sau al căror istoric de vaccinare este necunoscut. [7] Anterior introducerii PCV20 atât în S.U.A. cât și în țările europene sau UK schema conținea cele două vaccinuri PCV13 și PPSV23, iar prin lansarea noilor preparate PCV15 și mai ales PCV20 ea a devenit mult mai adaptată condițiilor epidemiologice actuale și mult mai simplificată.

Studiile de tip sistematic review au demonstrat eficacitatea vaccinului conjugat cu 13 valențe la adulți, mai ales împotriva formelor invazive de boală și a pneumoniilor pneumococice, cât și a PPSVS23, cu precădere pentru prevenirea bolii invazive [8,9] dar studiile efectuate pentru PCV15 și PCV20 au demonstrat eficacitatea și cost-eficiența acestora la persoanele cu imunodeficiențe de diverse cauze, inclusiv la beneficiarii de implant cohlear. [10]

Suplimentar vaccinului PCV13, vaccinul PCV15 cuprinde și serotipurile polizaharidice 22F și 33F, conjugate cu CRM197. Studiile randomizate controlate de faza III efectuate în rândul adulților cu vârsta ≥50 de ani au demonstrat că PCV15 a îndeplinit criteriile de non-inferioritate prin compararea cu PCV13 pentru serotipurile comune cât și un răspuns statistic semnificativ pentru serotipul 3 aflat în ambele preparate, cu relevanță pentru o protecție crescută a serotipurilor 22F și 33F nou incluse în PCV15 [11]. Pentru evaluarea răspunsului funcțional față de serotipurile vaccinale a fost măsurată media geometrică a titrurilor anticorpilor prin folosirea unui test de activitate opsonofagocitară (OPA). Studiile au comparat răspunsurile protectoare după administrarea singulară a vaccinurilor PCV15 respectiv PCV13 cât și după schema în care PPSV23 urmează fiecare din cele două preparate conjugate. Rezultatele au demonstrat eficacitate similară sau mai mare pentru diversele serotipuri din vaccinurile comparate.

TONIMER lab: AEROSOL

salinitate 3%

100% apă de mare

- Fluidifică mucusul
- Acțiune decongestionantă
- Indicat în afecțiunile acute și cronice ale tractului respirator inferior:
  - bronșiolite la sugari și copii
  - fibroză chistică
- Pentru nou-născuți, copii și adulți

Acesta este un dispozitiv medical CE 0546. Pentru atenționări și instrucțiuni de utilizare citiți cu atenție prospectul.

În cazul PCV20 serotipurile polizaharidice nou introduse sunt: 8, 10A, 11A, 12F, 15B, 22F și 33F, față de serotipurile PCV13, conjugate cu CRM197 [12]. Studiile efectuate au fost studii de fază II care au inclus adulți cu vârsta de 60-64 de ani cât și studii de fază III care au fost efectuate la adulții cu vârsta ≥18 ani. Astfel a fost evaluată imunogenitatea și siguranța PCV20 în comparație cu PCV13 și cu PPSV23 pentru serotipurile suplimentare incluse în PCV20. Criteriile de non-inferioritate au fost îndeplinite pentru șase serotipuri cu excepția serotipului 8 [13]. Studiile au demonstrat totodată că utilizarea PCV20 cu administrare singulară sau aplicarea unei scheme ce conține PCV15 urmat de PPSV23 pentru adulți cu vârsta de ≥65 de ani au prezentat o valoare de cost-eficiență mai mare decât protocoalele de vaccinare anterioare iar pe de altă parte s-a remarcat simplificarea recomandărilor față de protocoalele anterioare.

Recomandările pot fi sintetizate astfel:

- **Adulți cu vârsta ≥65 de ani** care nu au primit anterior PCV sau ale căror antecedente de vaccinare sunt necunoscute vor primi o doză de PCV (PCV15 sau PCV20). În cazul în care se administrează PCV15 această doză trebuie urmată, la un interval de ≥1 an, de PPSV23.
- **Adulți cu vârsta cuprinsă între 19 și 64 de ani**, cu anumite comorbidități sau factori de risc și la care nu se cunosc antecedentele vaccinale, sau nu au primit anterior oricare din preparatele vaccinale de PCV, se procedează în mod similar respectiv se va administra unul din preparatele PCV (PCV15 sau PCV20) urmat, în cazul PCV15, la un interval minim de 8 săptămâni de o doza de PPSV23, mai ales la persoanele cu imunosupresie importantă, sau la cei cu implant cohlear, cu scopul reducerii riscului de infecții pneumococcice invazive determinate de serotipurile care sunt conținute în mod singular în PPSV23.

Adults ≥65 years of age who are not
Adulți cu vârsta ≥65 ani care nu au
Adults ≥65 years of age who are not
Nu se pot încărca rezultatele complete
Reîncercați
Se încearcă din nou...
Se încearcă din nou...
Nu se pot încărca rezultatele complete
Reîncercați
Se încearcă din nou...
Se încearcă din nou...
PCV15).
...
PCV15)
...
Nu se pot încărca rezultatele complete
Reîncercați
Se încearcă din nou...
Se încearcă din nou...
doza de PPSV23 (Tabelul 1).
dose of PPSV23 (Table 1).
doza de PPSV23 (Tabel 1).
dose of PPSV23 (Table 1).
Nu se pot încărca rezultatele complete
Reîncercați
Se încearcă din nou...
Se încearcă din nou...
Nu se pot încărca rezultatele complete
Reîncercați
Se încearcă din nou...
Se încearcă din nou...

În practică putem întâlni situații în care adulții au primit numai PPSV23 iar în acest caz se poate administra o doză de PCV (PCV15 sau PCV20) la ≥1 an după doza de PPCV23, dar ulterior se consideră că nu mai este necesară o altă doză de vaccin cu 23 de valențe.

În luna februarie 2022 Comisia Europeană a emis decizia de acordare a autorizației de introducere pe piață, în conformitate cu Regulamentul (CE) al Parlamentului European și al Consiliului, pentru vaccinul pneumococic polizaharidic conjugat (20-valent, adsorbit), ca medicament de uz uman, denumit APEXXNAR pentru prevenirea bolilor invazive și a pneumoniei cauzate de *S. pneumoniae* la adulții de 18 ani și peste această vârstă [14]. Autorizarea, inclusiv de către Agenția Europeană a Medicamentului (EMA), pentru acest vaccin se bazează pe dovezile rezultatelor trialurilor clinice efectuate la adulți, respectiv studiile de fază I și II și trei studii de fază III, care au evaluat siguranța și imunogenitatea vaccinului. Studiile au cuprins peste 6.000 de subiecți adulți cu vârsta de 18 ani și peste care au participat la cele trei studii de fază III, inclusiv adulți cu vârsta de 65 de ani și peste. Totodată în aceste cercetări au fost incluse persoane cu afecțiuni cronice stabile, adulți care nu au mai primit anterior vaccin pneumococic sau cu antecedente de vaccinare pneumococică, cu alte preparate în diverse scheme.

Concluzii

Vaccinul pneumococic conjugat PCV20 conține serotipurile incluse în PCV13, și 7 serotipuri suplimentare. Acesta îndeplinește condițiile de siguranță similar cu PCV13,

indiferent de tipul de vaccin utilizat la vaccinarea antipneumococică anterioară, de vârstă sau gen. Prezintă proprietăți imunogene și protejează împotriva infecției cu pneumococ la toate categoriile de vârstă de ≥18 ani, atât în cazul adulților sănătoși cât și la cei cu comorbidități sau diverși factori de risc, indiferent de vaccinarea antipneumococică anterioară fiind posibilă administrarea concomitentă cu vaccinul gripal sau vaccinurile COVID-19.

Se estimează că impactul vaccinării cu PCV20 asupra sănătății publice va fi semnificativ în urma obținerii unei acoperiri vaccinale care va reduce substanțial riscul infecțiilor invazive pneumococice, la populația generală și respectiv la persoanele vulnerabile, printre care se numără și pacienții cu implant cohlear. Superioritatea preparatelor vaccinale conjugate a fost demonstrată încă de la utilizarea vaccinurilor anterioare dar facilitatea utilizării unei singure doze crește considerabil cost-eficiența schemei de vaccinare și complianța populației la care se recomandă protecția vaccinală.

Bibliografie:

1. Meli DN, Christen S, Leib SL, Tauber MG. Current concepts in the pathogenesis of meningitis caused by Streptococcus pneumoniae. Curr Opin Infect Dis 2002; 15:253–7.
2. Rubin L.G., Levin M.J., Ljungman P et al. 2013 IDSA Clinical Practice Guideline for Vaccination of the Immuno compromised Host, Clinical Infectious Diseases Advance, 2013.
3. Vaccination of immuno compromised or chronically ill children and/or adults, Publication of the Superior Health CouncilNo. 9158, 2019.
4. Wei BPC, Robins-Browne RM, Shepherd RK et al. Assessment of the protective effect of pneumococcal vaccination in preventing pneumococcal meningitis after cochlear implantation. Arch Otolaryngol Head Neck Surg 2007; 133:987–94.
5. Center for Disease Control. Recommended Adult Immunization Schedule for ages 19 years or older, United States, 2020.
6. Pneumococcal disease. Information about pneumococcal disease, vaccines and recommendations for vaccination from the Australian Immunisation Handbook, June 2020.
7. Kobayashi M, Farrar JL, Gierke R et al. Use of 15-Valent Pneumococcal Conjugate Vaccine and 20-Valent Pneumococcal Conjugate Vaccine Among U.S. Adults: Updated Recommendations of the Advisory Committee on Immunization Practices — United States, 2022, MMWR, 2022, 71,4, 109-117.
8. Childs L, Kobayashi M, Farrar JL, Pilishvili T. The efficacy and effectiveness of pneumococcal vaccines against pneumococcal pneumonia among adults: a systematic review and meta-analysis. Open Forum Infect Dis 2021;8 (Supp 1): S130–1. https://doi.org/10.1093/ofid/ofab466.215
9. Farrar JL, Kobayashi M, Childs L, Pilishvili T. Systematic review and meta-analysis of pneumococcal vaccine effectiveness against invasive pneumococcal disease among adults. Open Forum Infect Dis 2021;8 (Supp 1):S134–5. https://doi.org/10.1093/ofid/ofab466.223
10. Matanock A, Lee G, Gierke R, Kobayashi M, Leidner A, Pilishvili T. Use of 13-valent pneumococcal conjugate vaccine and 23-valent pneumococcal polysaccharide vaccine among adults aged ≥65 years: updated recommendations of the Advisory Committee on Immunization Practices. MMWR Morb Mortal WklyRep 2019;68:1069–75. PMID:31751323 https://doi.org/10.15585/mmwr.mm6846a5
11. Platt HL, Cardona JF, Haranaka M, et al. A phase 3 trial of safety, tolerability, and immunogenicity of V114, 15-valent pneumococcal conjugate vaccine, compared with 13-valent pneumococcal conjugate vaccine in adults 50 years of age and older (PNEU-AGE). Vaccine 2022;40:162–72. PMID:34507861 https://doi.org/10.1016/j. vaccine.2021.08.049
12. PREVNAR 20. Package insert. Silver Spring, MD: Foodand Drug Administration; 2021. https://www.fda.gov/vaccines-blood-biologics/vaccines/prevnar-20
13. Hurley D, Griffin C, Young M Jr, et al. Safety, tolerability and immunogenicity of a 20–valent pneumococcal conjugate vaccine (PCV20) in adults 60 to 64 years of age. Clin Infect Dis 2021;73: e1489–97. PMID:32716500 https://doi.org/10.1093/cid/ciaa1045
14. Decizia de punere în aplicare a Comisiei Europene din 14.02.2022 de acordare a autorizației de introducere pe piață în conformitate cu Regulamentul (CE) nr. 726/2004 al Parlamentului European și al Consiliului pentru „Apexxnar-vaccin pneumococic polizaharidic conjugat (20-valent, adsorbit)", medicament de uz uman.

Recuperarea și îmbunătățirea capacității de respirație și vorbire după Laringectomia Totală

Laringectomia totală constă în îndepărtarea chirurgicală a laringelui. Acest fapt conduce la o permanentă discontinuitate între căile respiratorii superioare și inferioare și o permanentă traheostomă la nivelul gâtului. Aceste schimbări anatomice determină schimbări în producerea vocii, respirație și olfacție. În situația traheostomiei, nevoile sunt ușor diferite față de laringectomia totală, însă canula traheală și filtrele HME reprezintă dispozitivul medical necesar fără îndoială.

Recuperarea după o operație la nivelul căilor respiratorii superioare poate fi extrem de anevoioasă în situația în care nu se urmează o îngrijire corespunzătoare.

Canula Traheală Provox Lary Tube - ATOS Medical. Acest model de canulă traheală se recomandă atât pentru utilizarea imediată cât și pe termen lung, după intervenție. Poate fi utilizată **chiar și în timpul radioterapiei, fiind recomandată și pacienților cu piele sensibilă**. Lary Tube Atos este o canulă din silicon biocompatibil de înaltă calitate; poate fi fenestrată sau nefenestrată și oferă pacienților un confort sporit.

Poate fi folosită pentru:

- a atașa Filtrele HME;
- a atașa valva de vorbire Provox FreeHands FlexiVoice.

Filtrele HME (heat moist exchangers) ATOS au scopul de a încălzi și umidifica aerul respirat preluând rolul aparatului respirator superior. Folosirea filtrelor HME reduce tusea și producția de secreții dar sunt potrivite și pentru o ocluzie ușoară a stomei având rolul de rezistență naturală în procesul de respirație. Filtrele HME sunt extrem de importante în acest proces de ameliorare pentru a obține un stil de viață ca înainte, iar pacientul laringectomizat beneficiază de decontare CAS și pentru filtrele HME.

Butonul fonator Provox Vega ATOS Medical sunt proteze vocale traheo-esofagiene, de calitate medicală, care au rolul de a reda vocea pacienților care au suferit o laringectomie totală. Acesta se plasează între esofag și trahee în timpul laringectomiei totale sau într-o puncție secundară.

Este cea mai modernă și facilă metodă de reabilitare vocală și sunt disponibile 3 variante: **Provox Vega** - modelul standard; **Provox ActiValve** pentru pacienții care se confruntă cu presiune negativă și scurgeri prin interiorul butonului fonator. Acest model este mai rezistent la candida și formare biofilm; **Provox vega XtraSeal** pentru pacienții care se confruntă cu scurgeri de lichide pe lângă butonul fonator.

Laringofoanele TruTone și SolaTone ATOS Medical sunt proteze vocale electronice, o alternativă în cazul pacienților care nu pot folosi buton fonator. Acestea pot fi folosite și pentru vorbire, rapid după operație sau și ca soluție de rezervă.

Clarfon este aproape de pacienții săi și oferă șansa de achiziționare a dispozitivelor medicale cu Decontare CAS – Casa de Asigurări decontează suma de 1.945,40 lei, pentru 4 bucăți canule traheale/an, 2.415,40 lei pentru 2 bucăți buton fonator/an, 774 lei pentru 45 bucăți filtre umidificatoare HME/3 luni și 1.420,83 lei pentru 1 laringofon/5 ani.

Vino în cabinetul Clarfon din orașul tău și un specialist îți va recomanda dispozitivele medicale specifice nevoilor tale, la prețuri de excepție și calitate extraordinară.

Clarfon face tot posibilul ca pacientul cu laringectomie să își reia cursul normal al vieții. **Există viață și după laringectomie!**

Etiologia tusei cronice dificil de tratat

Etiology of chronic difficult to treat cough

Chronic coughing has seen an increasing incidence in recent years, especially in urban areas, affecting the quality of life. The etiology of chronic cough can be multifactorial, therefore the diagnostic difficulties are formidable; ample therapeutic means can remain without effect in the absence of a correct etiological diagnosis, so that a series of clinical and paraclinical criteria are imposed in the management of this entity.

Prof Dr. Codruț Sarafoleanu

Șeful Clinicii ORL
spitalul „Sf. Maria", București

Tusea cronică a înregistrat o frecvență în continuă creștere – în special la populația citadină. În ultimii 2-3 ani, între 10 și 13% din cauzele care determină o consultație ORL sunt reprezentate de un sindrom tusigen, cu durata de mai multe luni și cu eșecuri terapeutice frecvente. Prin caracterul său agasant sau, destul de frecvent, nociv, tusea cronică alterează calitatea vieții.

Tusea, acută sau cronică

Aceasta reprezintă un simptom și nu o boală. Acest simptom apare fie într-un context patologic cunoscut, fie ignorat sau obscur, și reprezintă o reacție de răspuns la o agresiune fizică sau psihică la nivelul căilor aeriene superioare. Așadar, etiologia poate fi multifactorială, dificultățile de diagnostic sunt redutabile; mijloacele terapeutice ample pot rămâne fără efect în lipsa unui diagnostic etiologic corect, astfel încât se impun o serie de criterii clinice și paraclinice în managementul acestei entități.

Tusea poate fi considerată cronică dacă are o durată minimă de 8 săptămâni de la debut[1,2].

Au fost identificate fenomene tusigene cronice în următoarele situații:	
1.	Afecțiuni otorinolaringologice
2.	Patologie bronho-pulmonară
3.	Alergii
4.	Tusea din bolile cardiace
5.	Tusea de etiologie gastroenterologică
6.	Tusea în contextul unor boli de sistem
7.	Tusea în bolile neuropsihice
8.	Tusea medicamentoasă

În contextul unor afecțiuni otorinolaringologice, tusea cronică poate sugera: un simptom al unei suferințe rinosinusale cu drenaj posterior; o repercusiune a patologiei cronice rinosinusale asupra arborelui respirator; o boală bronho-pulmonară asociată unei suferințe rinosinusale; un reflux extraesofagian simplu sau în contextul herniei hiatale; o suferință alergică neglijată sau nediagnosticată; tumorile faringo-laringiene; laringitele cronice; spasmele laringiene; tulburări de deglutiție cu sindrom de aspirație bronho-pulmonară; sechele după intubații traheale sau după traheostomie; compresiuni extrinseci ale căilor respiratorii; hipertrofia amigdaliană, tiroidiană; patologia conductului auditiv extern (eczeme, inflamații, corpi străini)3,4.

Medisal
dispozitive medicale

TÂRGU MUREȘ
STR. GHEORGHE DOJA NR. 234
TEL: 0265 211 411
FAX: +40 265 211 412

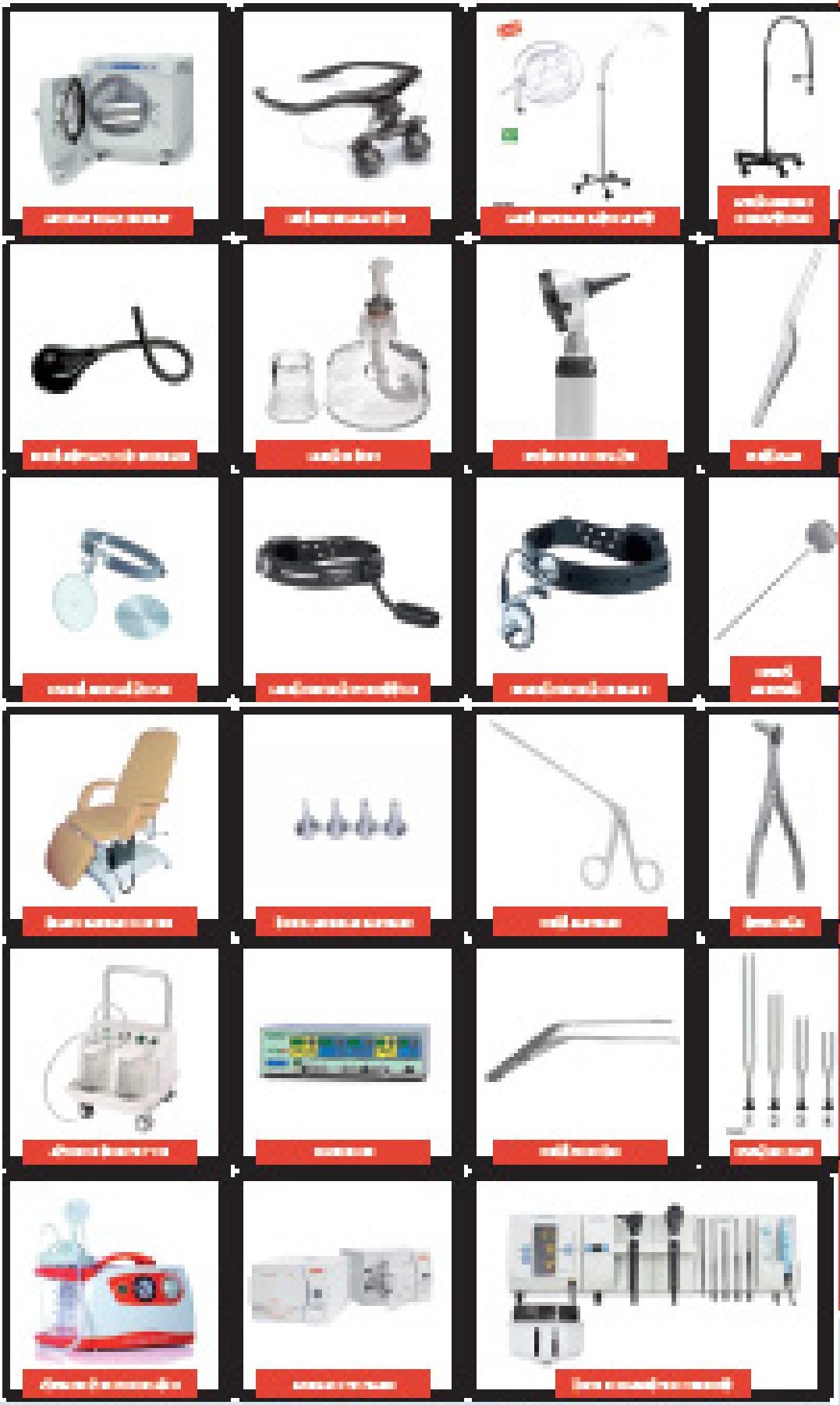

PESTE 3000 DE PRODUSE

CALITATE ȘI FIABILITATE

LIVRARE RAPIDĂ

Vă așteptăm la sediul nostru cu showroom și spații dublate de depozitare!

www.medisal.ro

Tusea cronică în patologia bronho - pulmonară **poate să apară în una din următoarele afecțiuni:**	
astmul bronşic	tabagismul
cancerul bronho- pulmonar	BPOC
poluarea- bronșita cronică	toxicomaniile
bronșiectaziile	sindromul Sjogren
policondrita atrofiantă	boala Horton
boala Wegener	amiloidoza
tuberculoza pulmonară	traheobronhomalacia

Tusea cronică din bolile cardiace este întâlnită în aproximativ 3% din cazuri, având drept caracteristici debutul și agravarea la efortul fizic5. Apare în cadrul unor boli cardiace precum insuficiența cardiacă congestivă, dispneea de efort, ortopneea și tahicardia.

Tusea cronică de etiologie gastroenterologică

Refluxul gastro-esofagian (RGE) reprezintă a treia cauză de tuse cronică după sinuzite și astm bronșic, aceasta fiind întâlnită la 39-74% din pacienții cu RGE6. Boala de reflux gastro-esofagian poate reprezenta fie cauza principală a unei tuse cronice, fie un factor agravant al unei tuse care are și alt context patologic, fie poate fi un factor de întreținere al unei tuse astmatice sau al apneei de somn.

Mecanismul fiziopatologic al tusei din RGE poate urma următoarele tronsoane[7,8]:
iritarea directă a receptorilor tusigeni prin macro sau micro-aspirație;
inflamația cronică a mucoasei laringo-traheale prin hiperaciditatea refluxului;
stimulare vagală la nivelul esofagului distal.

În afara RGE, tusea cronică de cauză gastroenterologică mai apare în: tulburările de motilitate esofagiană, achalazie și pseudoachalazie, stenozele esofagiene, fistule eso-traheale, după chirurgia faringo-esofagiană, insuficiența sfincterului esofagian superior de cauză chirurgicală, inflamatorie sau neurologică (Parkinson).

Asocierea tuse cronică – boli de sistem se poate întâlni în: bolile autoimune, boala Horton, hipotiroidie, boala Wegener, colagenoze, boala Crohn.

Pentru peste 350 de *medicamente* tusea cronică reprezintă una dintre principalele reacții adverse (Foucher, 1997)[9]. Dintre acestea, medicația cardiacă (inhibitori de enzimă de conversie – captopril, enalapril; antagoniștii de angiotensină – sartani; betablocantele etc.), interferonul, tratamentele inhalatorii, neurolepticele, antiretroviralele conduc uneori la manifestări de tip tuse cronică, ce nu poate fi contracarată adesea decât prin oprirea tratamentului.

Tusea cronică în context neuropsihiatric poate să apară în cadrul unor boli precum: poliradiculonevrite, epilepsie, procese expansive endocraniene, în boala Parkinson, sindromul Wellemberg, sindroame anxio-depresive, ticuri simple, boala ticurilor, boli psihice diverse.

Datorită frecvenței în continuă creștere (tusea cronică reprezentând a treia cauză de adresabilitate la medicul internist) și a paletei largi de factori cauzali, a multitudinii cadrelor medicale implicate (medici generaliști, otorinolaringologi, pneumoftiziologi, alergologi, gastroenterologi etc.), precum și datorită alterării calității vieții pacienților, tusea cronică reprezintă o importantă problemă de sănătate. Cheia succesului terapeutic constă în stabilirea corectă a diagnosticului, care de multe ori cere răbdare și perseverență atât din partea medicului cât și a pacientului – cel mai adesea fiind vorba de un diagnostic prin excludere, dar și importante cheltuieli de investigație și de resurse din partea sistemului de sănătate.

Bibliografie:

1. Iyer R.K., Joshi J.M. – Future drugs for the treatment of dry cough. J Assoc Physicians India, 2013;61(5 Suppl):14-16.
2. Rai S.P. – Chronic cough. J Assoc Physician India, 2013;61(5 Suppl):28- 30.
3. Palombini B.C., Araujo E. – Cough in postnasal drip, rhinitis and rhinosinusitis. In: Chung K.F., Widdicombe J.G., Boushey H.A. (edit.) – Cough: Causes, Mechanisms and Therapy. Blackwell Publishing, 2003;p.107-114.
4. Morice A.H. - Epidemiology of cough. Pulm Pharmacol Ther., 2002;15:253–260.
5. Benich J.J. III, Carek P.J. - Evaluation of the Patient with Chronic Cough. Am Fam Physician. 2011 Oct 15;84(8):887-892.
6. Rao K.N.M. – Diagnosis and management of chronic cough due to extrapulmonary etiologies. Indian Journal of Clinical Practice, 2014;25(5):437-442.
7. Smith J.A., Houghton L.A. – The oesophagus and cough: laryngo-pharyngeal reflux, microaspiration and vagal reflexes. Cough, 2013;9:12.
8. Harding S.M. - Gastroesophageal reflux, asthma and mechanisms of interaction. Am J Med., 2001;111(8A):8S-12S.
9. Foucher P, Camus P, GEPPI (Groupe d'Etudes de la Pathologie Pulmonaire Iatrogene). The drug-induced lung diseases. Pneumotox online. http://www.pneumotox.com/

PENTAX MEDICAL

VIVIDEO
ENT Videoscope Solution

Performance Beyond Expectation

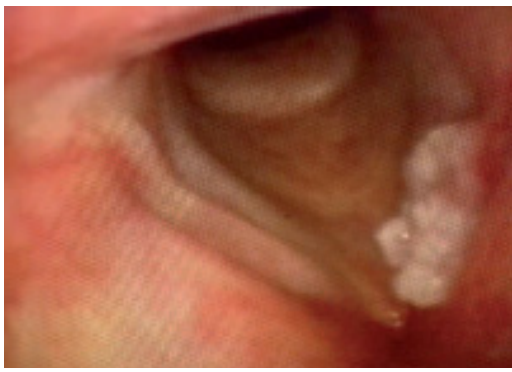

Str. Nisipari, nr. 27, sector 1, București; tel/fax 021.317.91.88/89, e-mail: office@vavian.ro

VAVIAN TRADING

Rolul chirurgiei de permeabilizare nazală în managementul Sindromului de apnee obstructivă în somn

The role of nasal surgery in management of Obstructive Sleep Apnea Syndrome

Abstract: Obstructive sleep apnea syndrome is a complex pathology in which snoring and pauses in respiration are some of the most common night-time symptoms, while day-time sleepiness and unrefreshing sleep are frequently encountered during the day. The role of nasal obstruction in management of obstructive sleep apnea is well documented, but since the main upper airway obstructive events don't happen in the nose, but further down in the pharynx, nasal surgery alone is not considered by itself a proper treatment option for sleep apnea. We consider, however, that a thorough examination of the nasal cavity and management of nasal obstruction would have highly beneficial results in general management of sleep apnea patients.

Ș. L. Dr. Ioan Alexandru Bulescu

Medic Specialist ORL– Comp. în Somnologie – Clinica Medicum București, Dr. Șt. Med. Ș.L. UMF „Carol Davila" – Disc. de Anatomie

Sindromul de apnee obstructivă în somn este o **patologie multifactorială** caracterizată prin episoade repetitive de sforăit zgomotos și oprire a respirației în timpul somnului, dar și simptome diurne ca somnolența și tulburări de concentrare. Tratamentul general al sindromului are ca principiu menținerea permeabilității și stabilității căii respiratorii superioare, astfel încât aceasta să nu mai vibreze și să nu mai aibă tendința la colabare. Cea mai eficientă soluție terapeutică pentru sindromul de apnee în somn este cea cu presiune pozitivă continuă, denumită generic CPAP, și variantele sale. Pentru pacienții care nu tolerează acest tip de tratament, sau pentru care acesta nu este are rezultate favorabile, există soluții alternative, din care cele mai eficiente sunt chirurgia și utilizarea dispozitivelor de avansare mandibulară. În multe situații, soluțiile de tratament non-PAP sunt combinate, pentru a obține cele mai bune rezultate pentru pacient.

Chirurgia căii respiratorii superioare în tratamentul sindromului de apnee în somn

Aceasta poate avea rezultate foarte bune atunci când sunt identificate cu

exactitate regiunile în care gradul de obstrucție este cel mai ridicat, și tehnicile chirurgicale sunt adecvate. În multe situații, pacienții prezintă mai multe regiuni instabile ale căii respiratorii, fie că este vorba de cavitatea nazală, regiunea vălului palatin sau baza limbii, astfel încât, de multe ori, este nevoie de tratamente chirurgicale combinate. Una din cele mai des întâlnite controverse în chirurgia sindromului de apnee în somn este cea legată de rolul chirurgiei de permeabilizare nazală și eficiența acestui tip de chirurgie în managementul sindromului.

Respirația nazală este o caracteristică importantă a unei căi respiratorii funcționale, întrucât pasajul nazal are rolul de a îmbunătăți calitatea aerului inspirat, menținând și un echilibru în întregul sistem respirator. **Obstrucția nazală** este implicată, cel puțin teoretic în apariția evenimentelor obstructive caracteristice sindromul de apnee în somn, ținând cont de fiziologia inspiratorie. În timpul inspirului, în cavitățile pleurale se creează o presiune negativă care se transmite către întreaga cale respiratorie, inclusiv către regiunile faringelui. În situațiile în care există obstrucție la nivelul cavității nazale, ca de exemplu deviații ale septului nazal, hipertrofii ale cornetelor nazale, rinosinuzite, etc., presiunea negativă necesară pentru inspir trebuie să fie mai mare, astfel încât forța de sucțiune exercitată asupra pereților faringieni este crescută, favorizând instabilitatea la nivel faringian. Luând acestea în considerare, este plauzibil ca permeabilizarea nazală să fie cel puțin unul din pașii de tratament pentru apneea obstructivă în somn.

Literatura de specialitate este împărțită în raport cu eficiența tratamentului de permeabilizare nazală pentru sindromul de apnee în somn. Concluziile majorității studiilor au arătat că eficiența chirurgiei de permeabilizare nazală ca singură soluție de tratament pentru sindromul de apnee în somn, la pacienții cu obstrucție nazală a fost de 15-20%, raportat la Indicele de Apnee-Hipopnee (IAH). Cu toate că eficiența în relație cu IAH este relativ scăzută, efectele pozitive ale permeabilizării nazale sunt legate de creșterea calității vieții și reducerea somnolenței diurne.

Astfel, deși rolul chirurgiei nazale este controversat, există unele indicații clare pentru utilizarea acestui tip de chirurgie în managementul sindromului de apnee în somn. În principiu, **rolul chirurgiei nazale este de a favoriza și de a ușura utilizarea altor dispozitive terapeutice**, cum ar fi CPAP și dispozitivele de avansare mandibulară, acestea necesitând, pentru o eficiență ridicată, o cale respiratorie nazală patentă. De asemenea, chirurgia nazală este unul din timpii necesari înaintea chirurgiei faringiene sau linguale, atunci când chirurgia este soluția de tratament aleasă pentru tratament.

Indicațiile clasice pentru tratamentul chirurgical de permeabilizare nazală în managementul sindromului de apnee în somn sunt: ineficiența sau toleranța scăzută la dispozitivele terapeutice de tip CPAP sau de avansare mandibulară, complicații ale terapiei cu presiune pozitivă legate de patologia nazală, patologie semnificativă a mucoasei nazale, patologia obstructivă semnificativă structurală a nasului, sau ca etapă în tratamentul chirurgical al sindromului de apnee în somn.

De fapt, putem considera că **tratamentul chirurgical al nasului urmărește** două mari linii în managementul sindromului de apnee în somn: **favorizarea utilizării dispozitivelor terapeutice și permeabilizarea nazală ca primă etapă în tratamentul chirurgical**.

În multe studii a fost arătată legătura dintre rezistența nazală crescută și toleranța redusă la terapia PAP, dar și legătura cu eficiența scăzută a acestui tip de terapie la pacienții cu obstrucție nazală semnificativă. În aceste cazuri, **chirurgia nazală a fost corelată cu creșterea timpului de utilizare a dispozitivelor CPAP, reducerea presiunilor utilizate pentru terapie, reducerea somnolenței diurne, dar și cu o creștere globală a calității vieții**.

Efectele sindroamelor obstructive nazale sunt reprezentate și de creșteri ale complicațiilor nazale ale utilizării dispozitivelor cu presiune pozitivă. Din acestea, cele mai frecvente sunt accentuarea congestiei nazale, uscăciunea nazală și a mucoasei faringiene, simptome care afectează până la 40% din utilizatorii de CPAP. Este cunoscut faptul că utilizarea dispozitivelor este redusă în timp la pacienții care au disconfort legat de utilizarea acestora. Astfel, tratamentul de permeabilizare nazală poate favoriza creșterea aderenței și a toleranței la tratament pentru pacienții la care obstrucția nazală este documentată.

Deși nu există un consens legat de necesitatea tratamentului de permeabilizare nazală la pacienții cu apnee în somn, datele arată că o evaluare corectă și completă a cavității nazale poate indica situațiile în care acest tip de tratament este necesar. Ținând cont de fiziologia respirației și de fiziopatologia sindromului de apnee în somn, considerăm că **o cale respiratorie nazală permeabilă este necesară ca o etapă în tratamentul sindromului de apnee în somn, fie că este vorba de soluții complet chirurgicale sau de terapii cu dispozitive CPAP sau de avansare mandibulară.**

Chiesi

RinoClenil 100

Chiesi

RinoClenil 100

INDIFERENT DE ANOTIMP

PENTRU TOATĂ FAMILIA

ÎNCEPÂND DE LA 6 ANI

Profilaxie și tratament

200 de doze pentru până la 50 de zile de tratament

Rinoclenil controlează eficient simptomele rinitei alergice și non-alergice[1,2]

Referințe: 1. Rezumatul caracteristicilor produsului Rinoclenil 100 µg/doza spray nazal suspensie. 2. ARIA - Allergic Rhinitis and its Impact on Asthma - 2008 Update; Allergy 2008;63(86 suppl.86):8-160.

Chiesi Farmaceutica SRL - str. Valnerului nr. 10, sector 1, 011554 - București - România
Tel +40 21 302 30 60 - Fax +40 21 302 30 61
www.chiesi.ro - www.m.chiesi.com.ro

Corp străin subglotic - prezentare de caz

Subglottic foreign body - case presentation

Abstract. Tracheobronchial foreign bodies still are another major cause of morbidity in pediatric ENT pathology. The correct diagnosis is a challenge for the attending physician, and its extraction is a team effort, consisting of an anesthetist and an ENT specialist, practitioners with extensive experience in the emergency department. We present a case of a subglottic foreign body and discuss in detail the methods of diagnosis and treatment of this type of pathology, which is still a touchstone for the ENT doctor.

Dr. Miorița Toader

Medic Primar ORL, Doctor în Științe Medicale, Secția ORL Spitalul Clinic de Urgență pentru Copii Grigore Alexandrescu, București

Rezumat. Corpii străini traheobronșici reprezintă încă o cauză majoră de morbiditate în patologia ORL pediatrică. Diagnosticul corect este o provocare pentru medicul curant, iar extracția lui este o muncă în echipă, formată din un anestezist și un ORL-ist, practicieni cu vastă experiență în serviciul de urgență. Prezentăm un caz de corp străin subglotic și discutăm pe larg metodele de diagnostic și tratament a acestui tip de patologie care reprezintă încă o piatră de încercare pentru medicul ORL.

Introducere

Corpii străini traheobronșici reprezintă încă o cauză majoră de morbiditate în practica ORL pediatrică și o urgență în cele mai multe cazuri. Diagnosticul, precum și extracția corpului străin este întotdeauna o muncă în echipă. Efectuarea unei anamneze corecte ajută foarte mult, în cele mai multe cazuri în orientarea către un diagnostic precis.

Caz clinic

Un pacient în vârstă de 9 ani, sex masculin, din mediu rural, este internat în Secția ORL a Spitalului Grigore Alexandrescu pentru episoade recurente de tuse persistentă seacă neproductivă. În ultimele 6 luni înainte de internare, a fost tratat în ambulator dar și în regim spitalicesc pentru episoade repetate de pneumonie și astm bronșic. Ameliorarea simptomatologiei a fost satisfăcătoare în urma tratamentelor urmate, dar cu recidive la scurt timp. Datele de anamneză furnizate de către mama copilului nu au adus indicii deosebite și nici copilul nu poate furniza vreun episod deosebit. Așadar, în ciuda tratamentelor urmate, simptomatologia persistă și se agravează, motiv pentru care pacientul se prezintă la UPU și este internat. Examenul obiectiv nu decelează dispnee, tiraj sau cianoză, auscultația pulmonară este identică în ambii câmpi pulmonari. Tusea persistentă, recurentă și o stare de oboseală la efort au fost elementele ce au determinat prezentarea la urgență a mamei cu copilul. Radiografia standard toracică nu evidențiază modificări semnificative sau corp străin radioopac (Figura 1). În urma investigațiilor de rutină efectuate, care nu au prezentat modificări patologice, se decide, de comun acord cu mama pacientului, efectuarea în scop explorator a unei laringotraheobronhoscopii rigide sub anestezie generală. Endoscopic se evidențiază sub planul corzilor vocale un corp străin rigid fixat subglotic, la nivelul peretelui posterior, care este extras la prima tentativă (Figura 2). Corpul străin extras este un fragment de os – Figura 3. Reluarea anamnezei postintervenție nu a adus elemente concludente. Evoluția ulterioară a fost cu vindecare completă. Externarea a fost făcută după 3 zile.

Particularitatea cazului constă în aceea că simptomele prezentate au fost bine tolerate de către pacient o lungă perioadă de timp. Evoluția putea fi fatală în orice moment prin mobilizarea corpului străin și obstrucția completă a căilor respiratorii.

Discuții

Corpii străini traheobronșici (CSTB) reprezintă încă o cauză majoră de morbiditate și mortalitate pediatrică în țările dezvoltate economic[1, 2]. Un studiu recent publicat în SUA arăta că CSTB sunt responsabili de aproximativ 90 decese pediatrice anuale și de 8000 de consultații anuale în serviciul de urgență pediatrică [1, 2, 3]. Asfixia mecanică reprezintă 40% din toate decesele la copiii cu vârsta sub 1 an[1].

În SUA, pentru a reduce riscul de aspirație, autoritățile federale au specificat dimensiunea minimă a jucăriilor: obiectele trebuie să aibă >3,17 cm în diametru și >5,71 cm în lungime pentru a fi folosite de către copii[3, 4].

Aspirația de corpi străini apare mai frecvent la băieți și la copiii cu vârsta sub 3 ani. Recunoașterea cognitivă a obiectelor comestibile versus necomestibile este absentă la copiii mici, ceea ce contribuie la tendința lor mare de a plasa obiecte în gură[5, 6].

CSTB se fixează mai frecvent în bronșia principală dreaptă datorită traiectului mai vertical al acesteia și lumenului său mai larg. Frecvența fixării laringiene a CSTB variază între 2 și 11%(7). Sunt descrișii două tipuri de corpi străini laringieni: unul este de dimensiuni mari precum o bucată de carne și poate pune viața în pericol prin obstrucție supraglotică sau glotică. Acest tip de accident este mai frecvent la adulți decât la copii. Aproape jumătate (44%) din cazurile de sufocare fatală în copilărie se datorează aspirației diverselor tipuri de alimente (hot dog 17%, bomboane 10%, nuci 9%, struguri 8%)[8]. Celălalt tip de corpi străini laringieni sunt obiectele ascuțite și subțiri. Astfel de obiecte se pot fixa cu ușurință fie la intrarea laringiană, de obicei ajungând blocate între corzile vocale în plan sagital și produc obstrucție parțială nonletală a căilor respiratorii, sau se pot fixa în regiunea subglotică. După

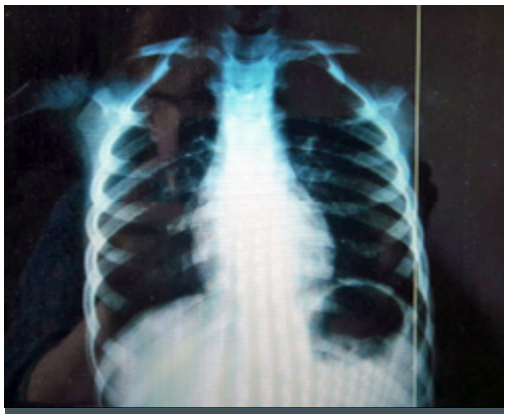
Fig. 1 – Radiografia standard nu evidențiază corp străin radioopac

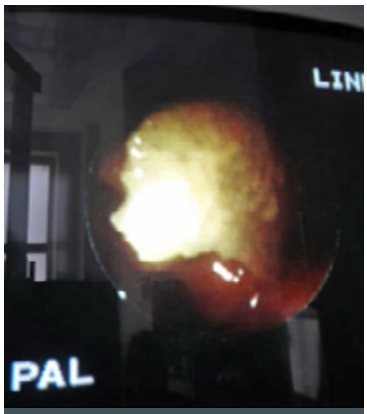

Fig. 2 – Imaginea bronhoscopică a corpului străin

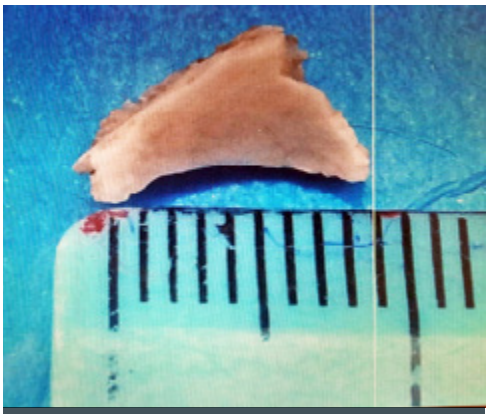
Fig. 3 – Corp străin subglotic-fragment osos- extras

trecerea de planul glotic, corpul străin tinde să fie împins în direcție superioară prin reflexul de tuse. Obiectele ascuțite și plate pot fi fixate în regiunea subglotică, care este îngustă și de formă conică. La nou-născuți, laringele se află situat mai sus, la nivelul marginei inferioare a corpului vertebral C4 și nu ajunge în poziția adultului C5-6 până la vârsta de 4 ani[3-6].

Anamneza atentă este vitală pentru un diagnostic de precizie. Sunt recunoscute trei faze clinice în evoluția CSTB. Prima etapă o reprezintă sindromul de penetrație manifestat prin episoade de sufocare, tuse spasmodică, stridor inspirator, wheezing, tiraj, disfonie, cianoză sau sincope. În a doua etapă, aceste simptome diminuă pe măsură ce corpul străin se fixează într-o locație staționară, iar reflexele de apărare se atenuează. Această etapă asimptomatică poate dura ore până la săptămâni, ceea ce poate întârzia diagnosticul. La grupa de vârstă pediatrică, manifestări clinice precum astmul bronșic care nu răspunde la steroizi sau bronhodilatatoare, infecții recurente ale căilor respiratorii superioare sau inferioare ridică suspiciunea diagnosticului diferențial cu CSTB. În a treia fază, pot apărea complicații precum obstrucția, infecția (abces pulmonar, bronșiectazii)[7-9].

În cadrul examenului obiectiv, auscultația pulmonară poate decela asimetria sunetelor respiratorii sau o fază expiratorie prelungită, semne ce pot semnala un corp străin bronșic.

Deși un studiu imagistic normal nu exclude prezența unui corp străin, imagistica este un instrument extrem de util în diagnostic. Radiografiile standard frontale și laterale sunt testele imagistice de elecție în CSTB. Corpii străini radioopaci ar trebui să fie ușor de diagnosticat, în timp ce CSTB radiotransparenți pot pune probleme în diagnostic. În aceste ultime cazuri, alte semne radiografice, cum ar fi emfizemul unilateral, hiperinflația sau atelectazia sunt suggestive pentru un CSTB. Conform unui studiu recent, doar 11% dintre CSTB au fost radioopaci. Chiar dacă imagistica este normală, o istorie convingătoare este suficientă pentru a impune o endoscopie rigidă în scop diagnostic[7-10].

Incidențele radiologice clasice sunt postero-anterioare (PA) și laterale. Dogma clasică conform căreia corpii străini orientați sagital se află în trahee și corpii străini poziționați coronal sunt în esofag nu mai este deloc universal valabilă. Corpii străini traheali se depun mai frecvent în planul sagital din cauza orientării longitudinale a corzilor vocale și a lipsei de cartilaj în peretele traheal posterior. Multiple studii au demonstrat că până la 25% dintre copiii cu un corp străin dovedit prin bronhoscopie au radiografii normale, ceea ce subliniază importanța unei anamneze corecte.

CT scan cu doze mici de iradiere, cunoscut și sub denumirea de „bronhoscopie virtuală", este acum disponibil în multe servicii de urgență ale spitalelor de copii din țările occidentale. Această examinare utilizează algoritmi care pot reduce expunerea generală la radiații la cea a unei radiografii PA/laterale a toracelui. Având în vedere studii recente cu privire la efectele neurocognitive ale anesteziei generale asupra creierului pediatric, CT cu doze mici are avantajul de a evita anestezia generală. Un studiu recent care folosea explorarea CT cu doze mici a demonstrat o sensibilitate de 100%, specificitate de 66,7%, o acuratețe de 94,1% și o valoare predictivă pozitivă de 93,3% și 100% negativă în diagnosticul CSTB. Datorită sensibilității mari, acest studiu sugerează că un CT scan cu doze mici negative evită bronhoscopia inutilă sub anestezie generală [9-12].

Materialele organice pot absorbi lichidul și se pot umfla, de aceea prezintă provocări deosebite în îndepărtare, precum și riscul de obstrucție totală a căilor respiratorii. Uleiurile găsite în nuci pot provoca inflamația înconjurătoare, iar obiectele ascuțite au riscul inerent de a perfora căile respiratorii, ceea ce crește și mai mult riscul de complicații. În comparație cu corpii străini bronșici, un corp străin traheal este mai probabil să provoace obstrucția completă a căilor respiratorii și, prin urmare, necesită o intervenție mai urgentă. Prevalența corpilor străini traheali sau laringieni este scăzută, studiile estimează că 80% până la 90% din CSTB se găsesc în bronșii[10-13].

Alegerea anesteziei pentru bronhoscopie este larg dezbătută în literatură. Cele trei considerații principale sunt [1] metoda de inducție, [2] tipul de ventilație în timpul bronhoscopiei și [3] menținerea anesteziei. Intens dezbătute sunt metoda de ventilație și riscul de a transforma o obstrucție parțială într-o obstrucție completă atunci când se utilizează orice formă de ventilație cu presiune pozitivă. În mod tradițional, ventilația spontană cu presiune negativă este tehnica preferată deoarece profită de creșterea naturală a secțiunii transversale traheale și bronșice în timpul inspirației, iar riscul de migrare distală a corpului străin asociat ventilației cu presiune pozitivă este evitat. Ventilația spontană ajută, de asemenea, la menținerea ventilației în cazul în care corpul străin se dezlipește de pensa de extracție în timpul procedurii. Cu toate acestea, obținerea unei profunzimi adecvate a anesteziei poate fi o provocare, deoarece anestezia prea profundă

duce la apnee și hipoxemie, iar cea prea ușoară riscă mișcări necontrolate ale pacientului și posibila leziune a arborelui bronșic. Ventilația cu jet controlat asigură un nivel constant de anestezie, ceea ce asigură o oxigenare mai bună, mai puțină tuse și mai puțină mișcare a pacientului, dar are riscul de a deplasa corpul străin în căile respiratorii. Un studiu recent a demonstrat că anestezia cu sevofluran a avut o rată mai mare de îndepărtare cu succes a corpului străin decât anestezia intravenoasă. Grupul cu ventilație spontană a avut o rată mai mare de hipoxemie intraoperatorie în comparație cu grupul cu ventilație manuală cu jet. În plus, vârsta mai mică, durata mai lungă a intervenției chirurgicale și pneumonia preoperatorie au fost toți factori de risc suplimentari pentru creșterea hipoxemiei intraoperatorii[14-18].

Pregătirea este esențială pentru asigurarea unei bronhoscopii rigide de succes. Îndepărtarea cu success a unui CSTB presupune o muncă în echipă a unui endoscopist experimentat, a unui anestezist pediatric cu mare experiență și a unei asistente instrumentare cu multe intervenții în antecedente. Toți cei trei membri nominalizați cooperează strâns pentru succesul intervenției. După inducerea anesteziei cu un agent de inhalare, lidocaina locală este folosită pentru anestezia corzilor vocale. La copiii mici trebuie calculate doza maximă de lidocaină în funcție de greutate. Apoi se efectuează laringoscopia directă și o cercetare amănunțită a orofaringelui, hipofaringelui și laringelui pentru a ne asigura că nu sunt prezenți corpi străini. Apoi, bronhoscopul rigid este introdus în trahee. Odată ce bronhoscopul a fost introdus, medicul anestezist se poate conecta la portul de ventilație al bronhoscopului. Se examinează traheea și bronhiile și se vizualizează corpul străin. Folosind pense telescopice adecvate, corpul străin, pensa și bronhoscopul sunt îndepărtate ca o singură unitate. Trebuie evitată eliberarea prematură a corpului străin, deoarece aceasta poate duce la obstrucția căilor respiratorii. Trebuie efectuată o bronhoscopie repetată pentru a confirma absența altor corpi străini. Un cateter de aspirație flexibil poate fi plasat în portul lateral pentru aspirarea secrețiilor sau a resturilor sub vedere directă. Prin bronhoscop se poate introduce și aspiratorul rigid. Pentru obiectele ascuțite, în mod ideal, capătul ascuțit ar trebui să fie apucat și menținut în vârful bronhoscopului pe măsură ce obiectul este îndepărtat pentru a reduce la maxim traumatismele mucoasei traheale sau laringiene. Dacă un obiect nu poate fi recuperat și obstrucția este aproape completă sau completă, bronhoscopul și obiectul pot fi împinse mai departe în bronhie pentru a elibera temporar calea respiratorie principală. În mod exceptional se descriu în literatură traheostomia sau toracotomia pentru îndepărtarea CSTB[18-20].

Sunt autori care folosesc bronhoscopia flexibilă în diagnosticul și terapia CSTB. În trecut, bronhoscopia flexibilă sub anestezie generală a fost folosită pentru a exclude CSTB dacă suspiciunea era redusă; dacă se găsea un corp străin, pacienții au necesitat apoi o a doua procedură cu bronhoscopie rigidă. Un studiu recent a raportat îndepărtarea cu succes a CSTB la 91,3% dintre copii prin bronhoscopie flexibilă. Cu toate acestea, căile respiratorii nu sunt protejate în timpul bronhoscopiei flexibile și este posibil să lipsească o modalitate de a ventila pacientul dacă operatorul scapă din pensă corpul străin. Bronhoscopia flexibilă poate fi utilă pentru îndepărtarea obiectelor din căile respiratorii distale, unde bronhoscoapele rigide sunt prea mari pentru a trece[20-21].

Majoritatea copiilor cu CSTB se recuperează complet fără sechele permanente. Sunt raportate complicații ale endoscopiei, cuprinse între 1% și 8%. Riscul de complicații crește odată cu durata de timp în care un corp străin rămâne pe loc. Cele mai frecvente complicații ale bronhoscopiei rigide includ eșecul îndepărtării corpului străin, edem laringian, pneumotorax, pneumomediastin și emfizem subcutanat. Edemul laringian poate fi rareori suficient de semnificativ pentru a justifica intubarea sau traheotomia. Un studiu a demonstrat că cele mai importante variabile predictive ale complicațiilor includ antecedentele de bronhoscopie anterioară, durata crescută a bronhoscopiei și tipul de corp străin.

Bibliografie

1. National Center for Injury Prevention and Control, Centers for Disease Control and Prevention, WISQARS (Web based injury statistics query and reporting system) Details of Leading Causes of Death Available at: https://www.cdc.gov/injury/wisqars/index.html
2. JS Reilly: Prevention of aspiration in infants and young children: federal regulations. Ann Otol Rhinol Laryngol. 99 (4 Pt 1):273-276 1990.
3. JS Reilly, MA Walter, D Beste, et al.: Size/shape analysis of aerodigestive foreign bodies in children: a multi-institutional study. Am J Otolaryngol. 16 (3):190-193 1995.
4. SM Milkovich, R Altkorn, Chen X, et al.: Development of the small parts cylinder: lessons learned. Laryngoscope. 118 (11):2082-2086 2008.
5. A Neofotistos, N Cowles, R Sharma: Choking hazards: are current product testing methods for small parts adequate? Int J Pediatr. 2017 2017 4705618
6. Prevention of choking among children. Pediatrics. 125 (3):601-607 2010.
7. LH Clerf: Historical aspects of foreign bodies in the air and food passages. South Med J. 68 (11):1449-1454 1975.
8. JC Brown, T Chapman, EJ Klein, et al.: The utility of adding expiratory or decubitus chest radiographs to the radiographic evaluation of suspected pediatric airway foreign bodies. Ann Emerg Med. 61 (1):19-26 2013.
9. S Cohen, A Avital, S Godfrey, et al.: Suspected foreign body inhalation in children: what are the indications for bronchoscopy? J Pediatr. 155 (2):276-280 2009.
10. W Gang, P Zhengxia, L Hongbo, et al.: Diagnosis and treatment of tracheobronchial foreign bodies in 1024 children. J Pediatr Surg. 47 (11):2004-2010 2012.
11. H Rodriguez, GC Passali, D Gregori, et al.: Management of foreign bodies in the airway and oesophagus. Int J Pediatr Otorhinolaryngol. 76 (Suppl 1):S84-S91 2012.
12. F Foltran, S Ballali, FM Passali, et al.: Foreign bodies in the airways: a meta-analysis of published papers. Int J Pediatr Otorhinolaryngol. 76 (Suppl 1):S12-S19 2012.
13. F Foltran, S Ballali, H Rodriguez, et al.: Inhaled foreign bodies in children: a global perspective on their epidemiological, clinical, and preventive aspects. Pediatr Pulmonol. 48 (4):344-351 2013.
14. Chen LH, Zhang X, Li SQ, et al.: The risk factors for hypoxemia in children younger than 5 years old undergoing rigid bronchoscopy for foreign body removal. Anesth Analg. 109 (4):1079-1084 2009.
15. PH Holinger: Foreign bodies in the air and food passages. Trans Am Acad Ophthalmol Otolaryngol. 66:193-210 1962.
16. GP Digoy: Diagnosis and management of upper aerodigestive tract foreign bodies.
17. Otolaryngol Clin North Am. 41 (3):485-496 2008.
18. A Karnwal, EC Ho, A Hall, et al.: Lateral soft tissue neck X-rays: are they useful in management of upper aero-digestive tract foreign bodies? J Laryngol Otol. 122 (8):845-847 2008.
19. CW Fidkowski, Zheng H, PG Firth: The anesthetic considerations of tracheobronchial foreign bodies in children: a literature review of 12,979 cases. Anesth Analg. 111 (4):1016-1025 2010.
20. E Svedstrom, H Puhakka, P Kero: How accurate is chest radiography in the diagnosis of tracheobronchial foreign bodies in children? Pediatr Radiol. 19 (8):520-522 1989.
21. Tang LF, Xu YC, Wang YS, et al.: Airway foreign body removal by flexible bronchoscopy: experience with 1027 children during 2000-2008. World J Pediatr. 5 (3):191-195 2009.

zoom
ACTUALITĂȚI ÎN DIAGNOSTICUL ȘI TRATAMENTUL AFECȚIUNILOR ORL
EDIȚIA A IV-A
1-2 APRILIE 2022
CONFERINȚĂ CREDITATĂ: EMC, EFC
SUB EGIDA
COORDONATOR ȘTIINȚIFIC:
Dr. VLAD ANDREI BUDU
www.conferintemedicale.ro

CONFERINȚA MULTIDISCIPLINARĂ SUUB, EDIȚIA A VI-A
15-16 APRILIE 2022
SUB EGIDA
CONTROVERSE ÎN ORL
COORDONATORI ȘTIINȚIFICI:
Șef Lucr. Dr. Daniela Vrînceanu
Prof. Univ. Dr. Șerban Berteșteanu
zoom
www.conferintemedicale.ro

Testul Hess - un ajutor în diagnosticul deviațiilor oculare

Testul Hess este o examinare interactivă, non-invazivă, care se folosește pentru a stabili cauza vederii duble și pentru a urmări evoluția acesteia sub tratament. Acest test se adresează vederii duble ca și simptom binocular, adică atunci când ambii ochi sunt deschiși. Există și un alt tip de vedere dublă care poate apărea la un singur ochi datorită unor vicii de refracție (prezenței dioptriilor) sau a altor afecțiuni oculare, cum ar fi cataracta. Este indicat ca vederea dublă monoculară dată de dioptrii să fie corectată înainte de a face testul, adică pacientul să poarte ochelarii adecvați.

Dr. Georgiana Milea

Medic specialist oftalmolog

Pentru a ne putea muta privirea în direcția pe care ne-o dorim, avem câte 6 mici mușchi în jurul fiecărui ochi. Există o permanentă colaborare între acești mușchi, un „dans" bine coregrafiat de către creier care îi rotește simultan și proporțional în funcție de locul spre care vrem să privim. Atunci când ochii sunt aliniați perfect, imaginile primite de la cei doi ochi se suprapun în ceea ce se numește câmpul vizual de vedere binoculară, o zonă spațială în care creierul poate percepe două imagini ca pe una singură. Dacă ochii nu se aliniază perfect, suprapunerea celor două imagini este decalată și același obiect este perceput în două ipostaze diferite care concurează una cu alta. Această situație determină apariția vederii duble. Cauza lipsei de aliniere este o problemă la unul sau mai mulți dintre mușchii din jurul ochilor, un dezechilibru în „dansul" privirii.

Testul Hess se realizează cu o pereche de ochelari cu lentile colorate (verde/roșu sau albastru/roșu), iar pacientul este plasat la 50 cm în fața unui ecran și rugat să-și mențină capul drept. Pe ecran se vor proiecta simultan două spoturi luminoase - unul fix și altul mobil pe care pacientul îl poate controla. Spoturile sunt colorate diferit, în așa fel încât fiecare ochi vede o imagine distinctă, și apar pe rând în diferite puncte ale câmpului vizual. Prin unirea pe ecran a celor două spoturi, așa cum sunt ele percepute subiectiv, pacientul desenează propria „hartă" a dezechilibrului vederii, iar rezultatul este suficient de precis pentru a determina exact care dintre mușchii extraoculari funcționează mai puternic sau insuficient și în ce măsură. Această metodă de examinare a fost concepută la începutul secolului trecut de către Walter Rudolph Hess, un neurofiziolog laureat al premiului Nobel și, deși mijloacele de efectuare ale testului s-au modificat în timp, principiul a rămas același.

Tehnologiile moderne au permis ca testul să fie efectuat rapid, cu rezultate reproductibile, în fața unui ecran LED cu ajutorul unui mouse, iar softurile de procesare transcriu în timp real rezultatele pe o diagramă Hess și le salvează ca imagini ușor de transmis electronic. Un exemplu al acestei tehnologii este dispozitivul KMScreen. Acesta poate efectua în paralel și o examinare a vederii duble de tip torsional, când imaginile sunt atât dublate, cât și rotite în spațiu. **Testul Harms**, care funcționează pe același principiu cu testul Hess dar în care pacientul va roti capul în timpul examinării, poate oferi informații relevante despre această problemă a vederii. Chiar și pacienții fără experiență în utilizarea calculatorului pot folosi KMScreen cu mare ușurință, iar pentru copii este o provocare primită cu entuziasm.



Testele Hess și **Harms** sunt de un real folos în diagnosticul și urmărirea evoluției strabismelor paralitice sau restrictive, cum sunt cele din orbitopatiile tiroidiene sau post-traumatice. Cu ajutorul acestui dispozitiv care memorează examinările, se poate monitoriza situația pacienților pre- și postoperator și se pot lua decizii în privința tratamentului chirurgical pentru corectarea vederii duble.

Deși face parte în principal din arsenalul strabologilor, examinarea vederii binoculare își are utilitate în multe ramuri ale oftalmologiei. Prin KMScreen se poate diagnostica o deviație oculară atunci când simptomele vederii duble sunt greu de explicat de către pacient și dificil de observat în cabinet.

OFTAPRO
CLINICA OFTALMOLOGICĂ

Recepție: **0219252**;
0730 593 534 / 0764 740 081
E-mail: office@oftapro.ro; Bd. Mărășești
nr. 15, Sector 4, București, www.oftapro.ro

Experts' Opinion:

"Although differentiation with ECE between hyperplasia and low-grade dysplasia is still difficult, ECE offers an 8x and 9x rate of 100% in the distinction between normal tissue, inflammation, and hyperplasia versus SCC, and appears as a useful method to better visualize and more precisely interpret the vascular changes in precancerous and cancerous lesions of the larynx and hypopharynx."

Piccirillo et al., Enhanced Contact Endoscopy for the Detection of Dysplasia in Tumors of the Larynx and Hypopharynx – The Laryngoscope 2011 © The American Laryngological, Rhinological and Otological Society, Inc.

Combine Enhanced 4K and High Magnification Contact Endoscopy

- Enhanced endoscopic imaging including SPECTRA® supporting the visual detection of tissue and vasculature
- Side by side real time display for comparison
- High magnification contact endoscopy for better straight and around the corner optical evaluation of tissue
- Multiple enhanced visualisation modalities with rigid endoscope, flexible HD videoendoscope or coupled operating microscope

[illegible]

IMAGE1 S™ – as Individual as Your Requirements

- Rigid endoscopy
- Flexible endoscopy
- 3D endoscopy

[illegible]