3DVISION · ALFASIGMA · AMD Nobel · essilor · ewo pharma · MEDICAL LOGISTIC MALL · Gauss Centru oftalmologic · INFOSAN · ITAL-LENTI · ITD ITALTRADE DISTRIBUTION · Théa · MEDICAL SIMULATOR PROJECTS · MVO Medical Vision · NOVAOPTIC · Oftalmix · OFTAPRO · OFTALMOVISION CLINIC · PRIMERA MED · www.sageata.eu · Sanience · Sover · UNIMED PHARMA · CooperVision Live Brightly

20 DE ANI

20 de ani de presă medicală sub egida Fin Watch

MEDICAL MARKET

Oftalmologie

Revista profesioniștilor din Sănătate 2020 - 2021



Prof. Univ. Dr. Camelia Margareta Bogdănici

Președinte RAO 2020

Prof. Univ. Dr. Călin Petru Tătaru

Președintele Societății Române de Cataractă și Chirurgie Refractivă (SRCCR)

Conf. Univ. Dr. Mircea Filip

Președintele Societății Române de Oftalmologie

Prof. Univ. Dr. Dorin Chiseliță

Președinte de onoare RAO 2020

Conf. Univ. Dr. Marian Burcea

Spitalul Clinic de Urgențe Oftalmologice, București, Universitatea de Medicină și Farmacie „Dr.Carol Davila"

Prof. Univ. Dr. Eugen Brătucu

Șef Secție IOB

VESSEL DUE F
Produs biologic original

Redă echilibrul vascular!

Acest material promoțional este destinat profesioniștilor din domeniul sănătății. Vessel Due F 250 ULS capsule moi și Vessel Due F 600 ULS/2 ml soluție injectabilă se eliberează pe bază de prescripție medicală PRF. Pentru informații suplimentare vă rugăm să consultați rezumatul caracteristicilor produsului complet, disponibil la cerere. Profesioniștii din domeniul sănătății sunt rugați să raporteze orice reacție adversă suspectată la acest produs la adresa de e-mail: Drugsafety.alfasigma@addenda.ro sau la Agenția Națională a Medicamentului și a Dispozitivelor Medicale.

Alfasigma România S.R.L., Strada Chiceru Udricani, Nr. 18, Parter și etajul 1, sector 3, București, Telefon: 031 805 35 26, Fax: 031 805 35 26, E-mail: info.ro@alfasigma.com

ALFASIGMA

Publicație adresată cadrelor medicale

Stinge durerea neuropată!

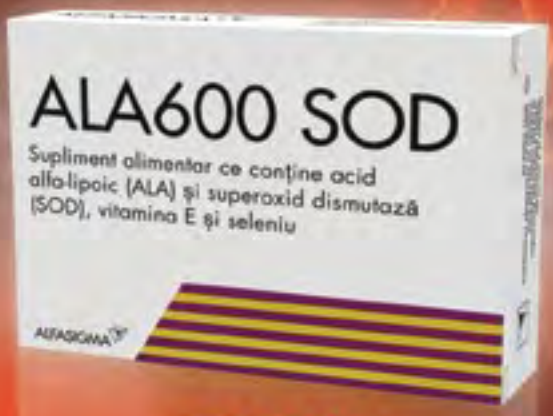

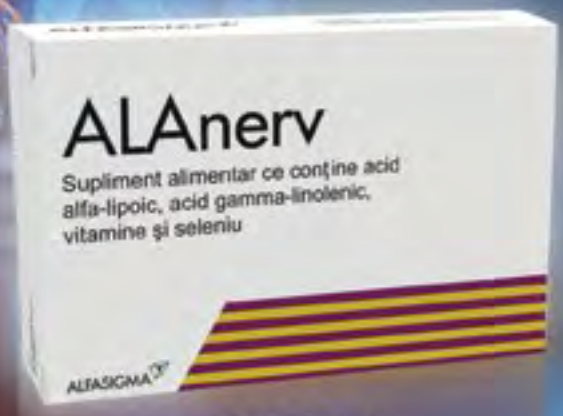

DURERE ACUTĂ

1 /zi

4 săptămâni

DURERE CRONICĂ

1-2 /zi

6-8 săptămâni

Acest material promoțional este destinat profesioniștilor din domeniul sănătății. ALA 600-SOD și ALAnerv sunt suplimente alimentare. Citiți cu atenție prospectul și informațiile de pe ambalaj. Profesioniștii din domeniul sănătății sunt rugați să raporteze orice reacție adversă suspectată la aceste produse la adresa de e-mail: Drugsafety.alfasigma@addenda.ro.

Alfasigma România S.R.L., Strada Cluceru Udricani, Nr. 18, Parter și etajul 1, sector 3, București,
Telefon: 031 805 35 26, Fax: 031 805 35 28,
E-mail: info.ro@alfasigma.com

ALFASIGMA

ÎMPREUNĂ MAI PUTERNICI

PROSTAGLANDINĂ

BETA-BLOCANT

Fixanpost®

latanoprost 50 micrograme/ml + **timolol** 5 mg/ml

NOU

Prima combinație FĂRĂ CONSERVANȚI
latanoprost/timolol
- ÎN EUROPA* -

Disponibil în recipient unidoză

*autorizat în UE

- O picătură pe zi
- Asigură tratament pentru 30 de zile
- Se păstrează la temperatura camerei

A doua linie de tratament fără conservanți

- Eficacitate dovedită în scăderea PIO
- Îmbunătățește calitatea vieții pacientului

Théa
let's open our eyes



Dr. Luminița Teodorescu

Medic primar Oftalmolog,
clinica oftalmologică Oftalmix Sop



Dr. Cătălina Ioana Tătaru

Asistent Universitar

Dr. Daniela Cioplean

Medic primar oftalmolog, Clinica Oftalmologică Oftapro,
As. Univ. UMF "Carol Davila"București

Dr. Oana Andrei

Medic primar oftalmolog, FEBOS SPO
CLINICA OFTAPRO, București

Dr. Andreea Ciubotaru

Doctor în științe medicale – LMU München,
Președinte al SRSO, Director Medical al Spitalului
de Oftalmologie Infosan București



Dr. Oana Postolache

Medic primar oftalmolog, Clinica Gauss Optic

Dr. Cristina David

Dr. Cristina David, medic primar oftalmolog,
Clinica Novaoptic

Afectarea oculară în era calculatorului **Prof. Dr. Camelia Margareta Bogdănici**	6
Sindromul Marfan **Prof. Dr. Călin Petru Tătaru,** **Dr. Cătălina Ioana Tătaru**	10
„Ceea ce ne dorim fiecare, acum, cel mai mult: să se termine cât mai repede pandemia și să fim sănătoși" **Interviu realizat cu domnul doctor Mircea Filip**	16
De ce medicul oftalmolog este azi în mare criză de timp **Interviu cu prof. univ. dr. Dorin Chiseliță**	18
Aplicații clinice ale angiografiei OCT **Dr. Cristina David**	22
Albinismul și albinismul ocular **Dr. Oana Andrei**	26
Manifestări Oftalmologice în infecția cu SARS-COVID 19 **Dr. Daniela Cioplean**	27
Poziția compensatorie a capului în strabism și nistagmus **Dr. Luminița Teodorescu**	30
Oftalmologia Română, membru activ în cadrul UEMS și European Board of Ophthalmology **Dr. Marian Burcea, Dr. Cornel Ștefan,** **Dr. Alina Gheorghe**	32
Corecția viciilor de refracție cu implantul Visian ICL **Dr. Oana Postolache**	38
Sindromul eșecului în chirurgie **E. Brătucu, Cl. Daha, M. Marincaș,** **Sânziana Ionescu, V. Prunoiu**	40
Operația de cataractă congenitală folosind tehnica BIL (Bag-In-the-Lens) Dr. Andreea Ciubotaru	44

Editor
Calea Rahovei, nr. 266-268,
Sector 5, București,
Electromagnetica Business Park,
Corp 60, et. 1, cam. 19
Tel: 021.321.61.23
e-mail: redactie@finwatch.ro

ISSN 2286 - 3443

FIN WATCH

Cel mai sănătos material.* Cea mai extinsă gamă*

Călătoria pacienților Dvs. către cea mai sănătoasă experiență în purtarea lentilelor de contact începe aici.

Indiferent de prescripție sau modalitatea de înlocuire, CooperVision are o lentilă din Silicon Hidrogel care să întâmpine nevoile și dorințele pacienților Dvs..

Astfel, aproape oricare dintre pacienții purtători de lentile de contact moi pot experimenta beneficiile unui nivel crescut de oxigen* și a respirației excelente.*

Întreabă Reprezentantul Zonal CooperVision despre gama completă.
www.coopervision.com.ro

* Cu permeabilitate mai mare la oxigen decât materialele din hidrogel, lentilele din silicon hidrogel minimizează sau elimină semnele și simptomele legate de hipoxie asociate purtării lentilelor de contact.

Unlimited
Serco Impex

CooperVision®
Live Brightly.®

Afectarea oculară în era calculatorului

Într-o lume care se află în permanentă schimbare și evoluție, din ce în ce mai mulți părinți ajung la concluzia că utilizarea computerului va duce la bunăstarea copiilor prin stimularea creativității, a mijlocelor de exprimare și prin îmbogățirea cunoștințelor. Era calculatorului a adus cu sine numeroase beneficii pe de o parte, dar pe de altă parte, a determinat și suprasolicitarea organismului uman. Expunerea îndelungată și repetată la ecranele digitale determină o serie de probleme la nivel ocular și sistemic. În contextul actual epidemiologic COVID-19, prin desfășurarea orelor de școală sau a cursurilor online și datorită distanțării sociale, calculatorul și telefoanele mobile sunt foarte mult utilizate ceea ce a determinat schimbări ale refracției oculare, prezența ochiilor roșii sau a hiperlăcrimării. Simptomele acestea sunt cunoscute sub numele de Computer Vision Syndrome (CVS).



Prof. Dr. Camelia Margareta Bogdănici

UMF „Grigore T. Popa" Iași
Șef clinica Oftalmologie,
Spital „Sf. Spiridon" Iași

Computer Vision Syndrome reprezintă o serie de afecțiuni oculare, musculo-scheletale și de comportament determinate de utilizarea prelungită a dispozitivelor cu ecrane digitale [1].

Primele simptome care apar sunt:

- durerile de cap
- usturimea și înroșirea ochilor
- vederea încețoșată, neclară
- dureri ale musculaturii cefei și spatelui
- oboseală oculară
- dificultăți de acomodație vizuală
- tulburări de atenție.

Majoritatea simptomelor vizuale sunt legate de vederea încețoșată. Pacienții relatează că nu pot menține o imagine clară pentru o perioadă mai lungă de timp sau pierd rândurile, atunci când citesc. Vederea încețoșată poate fi: constantă, vedere încețoșată la distanță după lucrul îndelungat la calculator, vedere la aproape încețoșată intermitentă. Un rol important în apariția vederii încețoșate la distanță îl are acomodația inadecvată [2]. Chiar și o oră de lucru în fața calculatorului poate reduce amplitudinea acomodației și reduce valoarea punctului proxim de convergență [3]. Aceste modificări sunt temporare și nu au un efect permanent asupra acomodației și a capacității de convergență [4]. Efortul acomodativ susținut la lucrul de aproape poate duce și la apariția unei miopii tranzitorii, însă legătura dintre aceasta și apariția unei miopii permanente nu este cunoscută [5]. Unii pacienți pot acuza diplopie care poate fi cauzată de o disfuncție a vederii binoculare [2].

Prevalența astenopiei acomodative printre utilizatorii de gadgeturi este între 55% și 88% [4]. Cele mai frecvente simptome date de astenopie sunt oboseala oculară și cefaleea, care apar după folosirea îndelungată a gadgeturilor și se accentuează pe parcursul zilei. Alte cauze de astenopie pot fi tulburările de refracție necorectate, presbiopia, tulburări de acomodație sau tulburări ale vederii binoculare care trebuie atent investigate [2].

Ochiul uscat poate fi principala cauză de oboseală oculară la utilizatorii de gadgeturi. În mod normal, o persoană clipește de 15 ori pe minut, însă rata clipitului este mult mai scăzută la utilizatorii de calculator, respectiv de 4-6 ori pe minut, ceea ce determină scăderea cantității filmului lacrimal și afectarea temporară a corneei [6]. Sindromul de ochi uscat determină simptome ca: senzația de arsură sau mâncărime oculară, senzația de corp străin, oboseala oculară sau chiar hiperlăcrimare în încercarea de a reface filmul lacrimal [3]. Discomfortul ocular este accentuat atunci când este asociată și o disfuncție a glandei Meibomius care afectează calitatea filmului lacrimal [7]. Portul lentilelor de contact asociat cu utilizarea îndelungată a gadgeturilor are un efect aditiv în apariția sindromului de ochi uscat (4,8).

Utilizarea prelungită și repetată a gadget-urilor afectează și sistemul musculo-scheletal ducând la apariția unor simptome cum ar fi:

- dureri la nivel cervical
- dureri la nivel lombar
- dureri la nivelul umerilor

Copiii dezvoltă aceste simptome deoarece birourile și spațiile unde sunt amplasate calculatoarele sunt amenajate îndeosebi pentru adulți, ducând astfel la

IRON+

IL TRATTAMENTO **PIÙ**

+ DE **CURĂȚENIE**

+ DE **TRANSPARENȚĂ**

+ DE **PROTECȚIE**

+ DE **GARANȚIE**

+ **IRON**

Tratamentul antireflex **IRON+**, a fost proiectat să garanteze o rezistenţă superioară la zgâriere, cu un efect superhidrofobic şi antistatic îmbunătăţit, fiind rezultatul celor mai recente inovaţii şi tehnologii utilizate de ITAL-LENTI.

ITAL·LENTI

LENTI DA VISTA ITALIANE

See the best

www.itallenti.ro

adoptarea unor poziții vicioase de către aceștia. Copiii trebuie sa mențină o poziție ridicată a capului pentru a putea vedea clar ecranul, sau trebuie să se ridice în picioare, aceste poziții ducând la apariția simptomelor musculo-scheletale (9,10). Două dintre cele mai frecvente patologii musculo-scheletale dezvoltate în urma utilizării excesive a dispozitivelor electronice sunt:

- la nivelul gâtului datorită poziției vicioase a capului în jos și înainte, determinând durere,slăbiciune și reducerea mobilității la nivelul gâtului, umerilor și spatelui
- la nivelul policelui datorită mișcărilor repetate de tastare, determinând durere la nivelul articulației pumnului și a policelui [11].

De asemenea, pot fi întâlnite și simptome generale care nu au legătură directă cu ochii cum ar fi:

- iritabilitatea
- nervozitatea
- oboseala generalizată.

Copiii utilizează calculatoarele din ce în ce mai mult, atât în scop educațional, cât și în scop recreativ, fapt care duce la apariția precoce a simptomelor enumerate mai sus (9,10).

Organizația Mondială a Sănătății a clasificat recent dependența de internet și jocuri pe calculator ca și afecțiune neurologică. Utilizarea excesivă a dispozitivelor electronice determină:

- sedentarism
- dietă deficitară
- lipsa activităților în aer liber [12].

Evaluarea clinică

Evaluarea clinică a pacientului care acuză simptome asociate cu CVS poate fi împărțită în 5 pași [13]:

1. Înțelegerea pacientului și a mediului vizual, care include: istoricul pacientului, acuitatea vizuală, determinarea ochiului dominant și evaluarea obiectivă a ochiului;
2. Refracția oculară: corecția tulburărilor de refracție și mărimea caracterelor utilizate;
3. Evaluarea sistemului vizual: evaluarea acomodației, evaluarea vederii binoculare și a motilității oculare;
4. Examinarea oculară: examinarea simțului cromatic, evaluarea ratei de clipire, efectuarea testui Shirmer;
5. Evaluarea condițiilor de muncă: iluminarea, strălucirea și reflecția, evaluarea locului de lucru.

Principalele afecțiuni funcționale care trebuie excluse sunt: heteroforia, insuficiența de fuziune și convergență. De asemenea, inflamații oculare ca blefarita sau meibomita pot cauza vedere încetoșată după lucrul la aproape [13].

Prevenție și tratament

Tratamentul pentru CVS necesită o abordare multidirecțională datorită varietății simptomelor de la un pacient la altul. Este important să se ia în considerare atât terapia oculară cât și ajustarea adecvată a condițiilor de utilizare a gadgeturilor [5].

Tratamentul pentru CVS poate fi împărțit în 6 pași [14]:

1. Menținerea ratei de clipit în limite normale (aprox. 15 pe minut);
2. Regula 20-20-20: menținerea privirii timp de 20 secunde, la o distanță de minim 20 feet (6 metri), la fiecare 20 minute;
3. Iluminatul corespunzător. Spațiul de lucru ar trebui să aibă o iluminare egală în tot câmpul vizual [5];
4. Ajustarea monitorului la o distanță de cel puțin 50 cm de ochi și centrul cu 10-15 cm sub ochi, reglarea corespunzătoare a contrastului și luminozității;
5. Purtarea unui ochelar corespunzător pentru lucrul îndelungat la calculator. Este importantă alegerea corecției potrivite dacă există și o tulburare de refracție sau presbiopie;
6. Control oftalmologic regulat.

O altă soluție simplă pentru ameliorarea simptomelor date de sindromul de ochi uscat o reprezintă utilizarea lacrimilor artificiale. Utilizarea lacrimilor artificiale cu o vâscozitate mai mare poate fi mai eficientă în ameliorarea discomfortului ocular [5].

Se recomandă ca acum, la început de an școlar sau universitar, să se efectueze un control oftalmologic, pentru toate vârstele, deoarece se vor utiliza intens tabletele sau calculatoarele.

Bibliografie

1. Humayun S. (2020). The frequency of symptoms of computer vision syndrome among medical college students in Islamabad. Professional Med J. 27(9):1823-1828.
2. Bhootra AK. (2014). Computer Vision Syndrome. In: Basics of Computer Vision Syndrome. New Delhi: Jaypee Brothers Medical Publishers, 11-18.
3. Qu XM. (2005) Effects of short - term VDT usage on visual functions. Zhonghua Yan Ke Za Zhi. 41(11): 986-989.
4. Parihar JKS, Jain VK, Chaturvedi P, Kaushik J, Jain G, Parihar KS. (2016). Computer and visual display terminals (VDT) vision syndrome (CVDTS). Medical Journal Armed Forces India. 72(3): 270-276.
5. Blehm C, Vishnu S, Khattak A, Mitra S, Yee RW. (2005). Computer vision syndrome: A review. Survey of Ophthalmology. 50(3): 253–262.
6. Bhootra AK. (2014). Computer Use and Dry Eye. In: Basics of Computer Vision Syndrome. New Delhi: Jaypee Brothers Medical Publishers, 64-70.
7. Wu H, Wang Y, Dong N, Yang F, Lin Z, Shang X, el al. (2014). Meibomian Gland Dysfunction Determines the Severity of the Dry Eye Conditions in Visual Display Terminal Workers. Plos One. 9(8): e105575.
8. Healy B, Levin E, Perrin K, Weatherall M, Beasley R.(2010). Prolonged work-and computer-related seated immobility and risk of venous thromboembolism. J R Soc Med. 103(11): 447-454.
9. Bogdănici, C.M. et al. (2017). Eyesight quality and Computer Vision Syndrome. Romanian journal of ophthalmology. 61(2): 112-116.
10. Paulsamy, G. (2019). Awareness about the ocular effects of smartphones: a study of knowledge and practice among school children. J. Evid. Based Med. Healthc. 6(21): 1559-1562.
11. Salim A.T., Foreman J., Keel S. Dirani M. (2019). Screens and our eyes .The strain is a global one. Plano Pte Ltd. Singapore.
12. Dirani M, Crowston JG, Wong TY. (2019) From reading books to increased smart device screen time. Br J Ophthalmol.103(1):1-2.
13. Ranasinghe P, Wathurapatha WS, Perera YS, Lamabadusuriya DA, Kulatunga S, Jayawardana N et al. (2016). Computer vision syndrome among computer office workers in a developing country: an evaluation of prevalence and risk factors. BMC Research Notes, 9: 150.
14. VSP.com. Computer Vision Syndrome. https://www.vsp.com/computer-vision-syndrome.html [16.03.2017]

TEHNOLOGIE MEDICALĂ PENTRU VIITOR
SERVICE ECHIPAMENTE MEDICALE

PRIMERA MED TECHNOLOGY

Astramax HDLED
– Brandon Medical/Marea Britanie
- Tehnologie HD-LED;
- Cel mai mare fascicul de lumina;
- Intensitate: 150,000 lux
- Controlul temperaturii de culoare de la 3.100°K la 5000°K in 5 trepte;

Microscop chirurgical complet motorizat, potrivit pentru toate operațiile pe ochi, de la operatia de cataracta pana la operatiile din spatele ochiului.

Poziționare ușoara și precisa, tub binocular pivotant 0-210 °, zoom motorizat apocromatic 1: 6, contrast ridicat și recunoaștere excelentă a detaliilor. Focusul motorizat fin (40 mm) contribuie la un nivel ridicat de confort al utilizatorului.

Scaun oftalmologic FL-02-Famed/Polonia, cu acționare electrică a inalțimii si spatarului, echipat cu sistem de rotație stânga – dreapta, la 90º.

Fabricat din materiale care au proprietăți antimicrobiene / antibacteriene.

DISTRIBUITOR EXCLUSIV

FMS FreMon SCIENTIFIC | FAMED | Brandon MEDICAL | MobileODT

Strada 7 Septembrie 1485, Mioveni-Argeș Tel:+40 748 085 236 E-mail: office@primeramed.ro / Web: www.primeramed.ro

Sindromul Marfan

Sindromul Marfan este o boală ereditară care se transmite autozomal dominant și doar în 25% din cazuri nu se constată un istoric familial al bolii. Anomaliile fenotipice multiple (scheletice, oculare și cardio vasculare) sunt produse de o singură genă mutantă situată pe cromozomul 15). Această genă este specifică pentru fibrilina (FBN1) și este foarte mare, fiind constituită din 110000 perechi de baze repartizate în 65 exoni (parte a genei tradusă în proteină), separate prin introni (parte a genei care nu este tradusă în proteină). Fibrilina este o proteină care conține un nivel ridicat de cisteină și este constituentul majoritar al microfibrilelor extracelulare.

Prof. Dr. Călin Petru Tătaru

Președintele Societății Române de Cataractă și Chirurgie Refractivă (SRCCR)

Dr. Cătălina Ioana Tătaru

Asistent Universitar

A fost descris pentru prima dată de către pediatrul francez Antoine Bernard-Jean Marfan (23 iunie 1858 - 11 februarie 1942) în 1896 ca o afecțiune ereditară a țesutului conjunctiv la o fetiță de 5 ani, iar Bürger a descris pentru prima dată caracteristicile oftalmologice ale sindromului Marfan în 1914.

Genetica

Defectul a fost izolat la gena FBN1(fibrilin-1) de pe cromozomul 15, care codifică fibrilinele din țesutul conjunctiv. Anomaliile acestei proteine provoacă mai multe semne clinice distincte, dintre care predomină problemele sistemului musculoscheletal, cardiac și ocular.

Fibrilinele și proteinele TGFβ latente (LTBP) formează două familii de proteine strâns legate, cu funcții structurale și ne-structurale în matricea extracelulară. Au fost descrise trei tipuri de fibriline. Fibrilina-2 și fibrilina-3 recent descoperită au o structura asemănătoare cu cea a fibrilinei-1 și un nivel global de aminoacizi cuprins între 61% și 69% identic cu aceasta. Toate cele trei fibriline sunt componente structurale ale microfibrilelor; totuși, fibrillina-2 și fibrillina-3 sunt exprimate preferențial în stadii de dezvoltare embrionară, în timp ce fibrilina-1 este exprimată din gastrula până la viața adultă. LTBP-urile se asociază cu factorul de creștere transformator-β (TGFβ), reglând astfel secreția sa și activarea spațială și temporală. LTBP-urile au astfel o funcție dublă: componente structurale ale matricei extracelulare și ca modulatori ai TGFβ.

Studiile de imunofluorescență timpurie cu fibroblaste dermice sau biopsii cutanate obținute de la persoane cu sd Marfan au arătat rețele fibrilare reduse sau calitativ modificate comparativ cu martorii. Au fost găsite mutații fibrillin-1 la pacienți care nu îndeplinesc criteriile clinice pentru diagnosticul sindromului Marfan, dar au tulburări legate de țesutul conjunctiv, cum ar fi ectopia lentis izolată, anevrismul aortic familial și anormalii scheletice asemănătoare sd Marfan. Sindromul Marfan poate fi considerat ca fiind unul dintre tipurile de fibrilinopatii de tip 1.

Sindromul Marfan are o transmitere autozomal dominantă, mutația poate fi moștenită de la un părinte sau poate fi o mutație de novo. La 25% dintre pacienți cu sd Marfan mutația apare spontan și poate fi asociată cu vârsta paternă înaintată. Fiecare copil al unui individ cu sindrom Marfan are o șansă de 50% să moștenească mutația.

Incidența estimată este de 2-3cazuri la 10.000 de persoane.

Diagnostic

În cele mai multe cazuri, diagnosticul de sd Marfan poate fi pus pe semne clinice specifice. Ghent a creat un set de criterii de diagnostic, criterii majore cu specificitate înaltă de diagnosticare și criterii minore cu o mai mică specificitate. În majoritatea cazurilor, aceste criterii permit stabilirea sau excluderea diagnosticului. Cu toate acestea, interpretarea acestor criterii nu este întotdeauna evidentă din mai multe motive. În primul rând, sd Marfan este cunoscut pentru variabilitatea sa fenotipică extinsă, atât în interiorul, cât și între familii, ceea ce poate duce la sub diagnosticarea afecțiunii. În al doilea rând, stabilirea unui diagnostic la copii poate fi dificilă deoarece mai multe manifestări ale sindromului sunt dependente de vârstă și nu pot fi prezente în copilărie.

Criteriile Ghent

(De Paepe A et al., Am J Med Genet. 1996 Apr 24; 62(4):417-26)

Afectare sistemului osteoarticular - pentru diagnostic sunt necesare cel puțin 2 criterii majore sau un criteriu major și 2 criterii minore

Criterii majore (cel puțin 4):

- pectus carinatum
- pectus excavatum care necesită operație
- raportul dintre segmentul superior și cel inferior redus sau raportul dintre lungimea brațului și înălțimea > 1,05
- semnul pumnului (policele și indexul se suprapun când înconjoară articulația radiocarpiană controlaterală) și semnul policelui (Steinberg) (policele flexat in palma depășește marginea ulnară a mâinii)
- scolioza> 20 ° sau spondilolistezis
- extensie redusă la coate (<170 °)
- deplasarea mediană a maleolei cauzând pes planus
- protruzia acetabulară de orice grad (observată la radiografia AP a pelvisului)

Criterii minore:

pectus excavatum de severitate moderată hiperlaxitate articulară, boltă palatină ogivală, aspectul feței (dolicocefalie, hipoplazie malară, enoftalmie, retrognație, fante palpebrale oblice în jos)

Afectare oculară – cel putin 2 criterii minore sau 1 major

Criterii majore:

- ectopia lentis

Criterii minore:

- cornee plană
- alungirea axului globului ocular (măsurată ultrasonografic)
- iris hipoplazic sau musculatura ciliară hipoplazică ce determină miopie

Afectare cardiovasculară – cel puțin 1 criteriu minor

Criterii majore:

dilatarea aortei, disecția aortei ascendente

Criterii minore:

- prolapsul valvei mitrale
- dilatația arterei pulmonare
- calcificarea inelului valvei mitrale la pacienții sub 40 de ani
- dilatația sau disecția aortei descendente toracice sau abdominale la pacienții sub 50 de ani

Afectare pulmonară

MVO Medical Vision
Optix Grup

Deținem contracte cu toate Casele de Asigurări de Sănătate

Cristaline artificiale, substanțe vâscoelastice, instrumentar chirurgical și consumabile chirurgicale oftalmologice

Punct de lucru: Șos. București-Domnești, nr. 68-69 bis, Com. Clinceni, Jud. Ilfov,
Tel: 0730.031.499, E-mail: office@medicalvision.ro

Criterii minore:
pneumotorax spontan, bule apicale

Afectare tegumentară și meningeală

Criterii majore
ectazia durală evidențiată prin RMN sau CT

Criterii minore
- vergeturi atrofice, neasociate cu sarcina sau solicitările mecanice
- hernii recurente sau postoperatorii

Istoric familial/genetic
- părinte, copil sau frate/soră care îndeplinește unul din criteriile:
- prezența mutației care determină sindromul Marfan la nivelul genei FBN1
- prezența unui haplotip moștenit al genei FBN1, asociat cu diagnosticul de sindrom Marfan în familie

Aproximativ 41% dintre pacienții cu sd Marfan sunt inițial consultați pentru o patologie oculară și diagnosticați de către medicul oftalmolog. Diagnosticul precoce și managementul prompt au sporit semnificativ speranța de viață la acești pacienți.

Fibrillina este distribuită pe scară largă în țesuturile conjunctive oculare. În segmentul anterior, ea este prezentă la nivelul capsulei cristaliniene și zonulei, țesuturile conjunctive ale irisului, corpului ciliar, procesele ciliare și conjunctivă, precum și membrana bazală a epiteliului cornean, canalul Schlemm. In segmentul posterior o regăsim la nivelul laminei cribosa, sclerei, coroidei și în membrana Bruch. Defectele în aceste țesuturi determină manifestările oculare specifice sindromului Marfan, cum ar fi ectopia lentis, glaucom, miopie.

Cea mai frecventă manifestare oculară este ectopia lentis, definită ca o deplasare sau malpoziție a cristalinului, care apare în aproximativ 50-80% din cazuri. Această deplasare este de obicei bilaterală, simetrică, non-progresivă, frecvent supero-temporal. Se poate asocia cu pupila ectopică. Uneori cristalinul poate fi dislocat în camera anterioară sau vitros.

Dislocarea poate fi subtilă, observându-se doar fakodonezis sau iridodonezis. Poate varia de la o deplasare ușoară asimptomatică observată doar la examenul biomicroscopic cu dilatarea pupilei, pană la o subluxație semnificativă. Pacientul poate prezenta o vedere încețoșată pasageră, diplopie monoculară, mai rar durere.

Dislocarea anterioară a cristalinului la nivelul pupilei sau camerei anterioare poate determina bloc pupilar cu glaucom acut sau glaucom cronic cu unghi îngust. Dislocarea posterioară în vitros poate duce la tracțiuni vitreene, vitrită cronică, inflamație coroiretiniana. Persoanele cu sd Marfan dezvoltă cataractă cu mult mai devreme în viață, comparativ cu indivizii neafectați.

Miopia este cea de a doua cea mai frecventă manifestare la pacienții cu sd Marfan, asociată sau nu cu astigmatism, 40% din cazuri, fiind o miopie cristaliniană datorată microsferofakiei sau miopie axială. Alte manifestări oculare prezente sunt corneea plană, megalocornee, hipoplazie iriană sau de mușchi ciliar, care produce mioză și dilatare pupilară dificilă.

Dezlipirea de retină rămâne una dintre complicațiile majore la pacienții cu sd Marfan, 5-11%, care poate apărea per primam sau complica intervenția chirurgicală de corectare a ectopiei lentis.

Aproximativ 35% din pacienți dezvoltă glaucom, cel mai frecvent cu unghi deschis, dar și glaucom secundar dislocării cristalinului în camera anterioară sau postoperator. Sfincterul și mușchiul dilatator al irisului sunt de obicei subdezvoltate, cauzând pupilă excentrică sau midriază. Strabismul este o caracteristică frecventă în sindromul Marfan și necorectat la copii poate duce la ambliopie.

Intervenția chirurgicală

Particularitatea cazurilor cu sindrom Marfan o constituie subluxația cristalinului. Această instabilitate zonulară crește riscul complicațiilor intraoperatorii și postoperatorii, mai ales riscul descentrării pseudofakului, și nu permite implantarea unui pseudofak în sacul capsular decât după stabilizarea prealabilă a sacului. Obținerea midriazei medicamentoase (tropicamidă și fenilefrină) este dificilă datorită hipotoniei muschiului dilatator al irisului.

Tehnica chirurgicală, cu dificultate crescută, trebuie să păstreze integritatea fibrelor zonulare. În prezența laxității zonulare capsula anterioară se perforează cu dificultate deoarece este încrețită. Se practică un capsulorexis larg al capsulei anterioare pentru a facilita extracția conținutului cristalinian și pentru a preveni instalarea postoperatorie a fimozei la acest nivel. După aspirația cristalinului subluxat prin sistemul de irigație-aspirație se stabilizează sacul capsular prin implantarea unui inel de tensionare a sacului tip Cionni, care se suturează la scleră într-un punct cu fir de polipropilenă, la nivelul zonei de subluxație maximă. Acest dispozitiv care rămâne implantat postoperator contribuie la întinderea și centrarea sacului capsular, prevenind subluxația pseudofakului în direcția laxității zonulare. După ce sacul capsular este stabilizat, se poate implanta un pseudofak trei piese de cameră posterioară. Implantarea pseudofakului se face în așa fel încât un haptic să fie orientat spre aria de subluxație, extinzând astfel sacul capsular în acea direcție.

Nu este indicată implantarea de pseudofak cu prindere iriană deoarece această tehnică se însoțește de o pierdere de celule endoteliale de 11%-13%. Dacă acest implant (Artizan) este totuși folosit, se recomandă implantatrea sa pe fața posterioară a irisului.

Complicații intra și postoperatorii

Complicațiile întâlnite în chirurgia cataractei la pacienții cu sindrom Marfan sunt în directă legătură cu dificultatea tehnicii chirurgicale datorată laxității zonulare și subluxației cristalinului. Complicațiile intraoperatorii pot fi: derapajul capsulei anterioare, ruperea sacului cristalinian după implantarea inelului Cionni și etanșeizarea dificilă a plăgii, iar cele postoperatorii: edemul cornean, erodarea firului de sutura al inelului Cionni cu subluxația pseudofakului de cameră posterioară și reopacifierea axului vizual.

Managementul pacientului cu sd Marfan cu manifestare oculară are ca scop obținerea celei mai bune acuități vizuale posibile (obținută prin corecția viciilor de refracție cu ochelari/ lentile de contact sau chirurgia cristalinului, tratamentul și prevenția ambliopiei, corectarea strabismului), controlul glaucomului, prevenția și tratamentul dezlipirii de retina, informarea corectă și completă a pacientului și a aparținătorilor asupra evoluției afecțiunii și a posibilelor complicații, colaborare cu medicul cardiolog și reumatolog.

Subluxația cristalinului reprezintă un criteriu major în diagnosticul sindromului Marfan, dar poate fi precedat de instalarea criteriilor minore, respectiv cornee anormal de plată în raport cu vârsta, lungime axială crescută a globului ocular, miopie>3D, hipoplazie iriană. Aplatizarea corneei poate influența efectul asupra refracției produs de lungimea axială crescută.

În concluzie, medicul oftalmolog are un rol important în diagnosticarea precoce a pacienților cu sindrom Marfan, iar prin consult oftalmologic periodic se pot preveni multe dintre complicațiile oculare ale acestei afecțiuni. Diagnosticarea în timp util, tratamentul chirurgical și tratamentul viciilor de refracție previn ambliopia si pot ajuta la menținerea unei acuități vizuale bune la acești pacienți, crescând astfel calitatea vieții.

Subluxație cristaliniană în sindromul Marfan

www.oftavision.ro

Consultații oftalmologice, prescrieri de ochelari și intervenții chirurgicale

Călărași, Strada Cornisei, nr. 48B (48A), Bl.D32 (B4B),
telefon: 0737337744, email:calarasi@oftavision.ro,
Facebook.com/Oftavisio –Clinic

AMELIORARE RAPIDĂ ȘI DE DURATĂ A OCHIULUI USCAT INCIDENTAL

cu

ACID HIALURONIC MACROMOLECULAR

- 300 PICĂTURI
- PRODUS ÎN GERMANIA
- CALITATE PREMIUM – 100% STERIL – DISPOZITIV PATENTAT
- ACID HIALURONIC DE ÎNALTĂ CALITATE
- ECONOMIC DATORITĂ DISPOZITIVULUI COMOD
- VALVĂ DE ARGINT PENTRU STERILIZARE
- LUBRIFIERE DE DURATĂ
- VALABILITATE EXTINSĂ 6 luni
- CONFORT & TOLERABILITATE 100% FĂRĂ CONSERVANT

Formula Originala

LUTEINA
ZEAXANTINĂ
MEZO ZEAXANTINĂ
+ VITAMINA B2

& Masticabil

TRUST THE SCIENCE
MacuShield®

Restaurează Menţine Augmentează

PERFORMANȚA VIZUALĂ

„Ceea ce ne dorim fiecare, acum, cel mai mult: să se termine cât mai repede pandemia și să fim sănătoși"

Interviu realizat cu domnul doctor Mircea Filip,
Președintele Societății Române de Oftalmologie

Stimate Domnule Președinte, anul acesta, din cauza pandemiei, SRO nu a mai organizat Congresul Național de Oftalmologie. Vă rog să ne spuneți ce alte consecințe a avut evenimentul pandemic din acest an, asupra medicilor oftalmologi?

Evenimentul pandemic din acest an a bulversat comunitatea oftalmologică într-o măsură de neînchipuit! Când a fost declarată starea de urgență, la mijloc de martie, credeam că la 1 aprilie ne vom relua activitățile de zi cu zi. Nu a fost așa! Ce a urmat a fost ceva cu implicații multiple, dar mai ales neprevăzute. Asta pentru că nimeni nu știa ce va urma, după cum nici acum nu știm. Toate acestea ne-au pus în fața unor decizii greu de luat, toate cu semnul întrebării, atât pe medici, cât și pe pacienți.

Am întrerupt activitatea medicală timp de 2 luni și am reluat-o. Dar nu știam dacă toate măsurile recomandate de autorități și implementate de noi sunt bune, suficiente, atât pentru activitatea medicală, cât și pentru cea chirurgicală.

Cum au fost adoptate și implementate măsurile de protecție recomandate de autorități?

Măsurile recomandate și implementate au fost destul de greu acceptate atât de medici, cât și de către pacienți.

Boala nu așteaptă, ci evoluează și drept consecință, tabloul clinic se agravează. Dar pacienții ezită să vină la medic, fiindu-le frică de spital, dar și de contagiune de la alti bolnavi. Așa că, mai asteaptă! În cazul bolilor chirurgicale, o amânare face ca operația să fie mai dificilă, cu riscuri mai mari, cu posibile complicații mai frecvente, vindecare mai îndelungată. Evaluarea pacienților, telefonic, în privința Covid, înainte de prezentarea în clinică, este încărcată de incertitudini, corectitudinea răspunsurilor pacienților făcându-ne vulnerabili.

Accesul în clinici este mult restricționat, cu condițiile cunoscute: mască, distanțare, dezinfectanți, programare și acces spațiat, lipsa însoțitorilor. Nu de

puține ori sunt nemulțumiri la nivelul pacienților, dar și a medicilor. În condițiile normalității de acum, sălile de așteptare sunt destul de goale, deși pacienții solicită consultații și vin. Pacientul, dar și medicul curant, au nevoie de familia pacientului, pentru a informa despre situația medicală a acestuia sau despre tratamentul medical avut în vedere.

Care este situația evenimentelor medicale care trebuiau organizate în acest an, în domeniul oftalmologiei?

Anul acesta, nu putem organiza Congresul Național de Oftalmologie. Lipsa socializării este o mare lipsă la nivelul nostru. Nu se desfasoară congrese sau conferințe live și, prin urmare, schimbul de informații medicale suferă și prin aceasta, suferă și pacienții. Congresele online sunt o soluție "de avarie", dar, probabil, necesară, mai ales că nu știm cât va dura pandemia și se pare că, nu puțin.

Firmele furnizoare de produse medicale au o relație dificilă cu medicii, în principal restrânsă.

Toți suferim de limitarea relațiilor dintre noi și firmele colaboratoare. Constatăm nevoia noastră, dar totodată și a firmelor, care caută, împreună cu noi, medicii, soluții. Este ca și în economie, unde dacă nu sunt vânzări/cumpărări, toți pierd.

Care este situația personalului medical care are contact cu pacienții?

Menținerea sănătății corpului medical, a fiecăruia dintre noi, este o altă preocupare. Deoarece Covid 19 nu are tratament specific, fiecare dintre noi trebuie să ne însușim modalitățile de profilaxie recomandate de către medicii infecționiști. În comunitatea oftalmologică au existat puțini colegi, medici sau personal medical, infectați sau bolnavi, cu evoluție favorabila, din fericire.

Dar trebuie sa fim optimiști, mai ales că nu stim cât mai durează molima, pentru că orice început are și un sfârșit. Măsurile recomandate de autorități pot frâna răspandirea bolii și trebuie să le avem în vedere și să le promovăm.

Ce noutăți sperati să apară în oftalmologie, în viitorul apropiat?

Cu toate cele menționate, știința oftalmologică se dezvoltă în continuare. Au apărut noi medicamente antiinflamatorii, altele pentru degenerescența maculară, cristaline artificiale etc. Echipamentele medicale sunt din ce în ce mai sofisticate, mai exacte, cu rezultate benefice în tratamentul afecțiunilor oculare.

Nu pot încheia acest interviu fără să urez tuturor colegilor, medici, personal medical, reprezentanți ai industriei de echipamente medicale, ceea ce ne dorim fiecare acum cel mai mult: să se termine cât mai repede pandemia și să fim sănătoși.

Vă mulțumim pentru timpul acordat și vă dorim sănătate și succes în continuare

OphthoSim™

Simulator medical pentru oftalmoscopie, bazat pe realitate virtuală

OphthoSim ™ este un sistem de simulare hands-on care transformă radical modul în care cursanții învață să diagnosticheze şi să trateze patologiile oculare. Software-ul şi instrumentele simulatorului permit cursanților să diagnosticheze în mod activ afecțiuni oftalmologice reale, într-un mediu simulat. Rezultate superioare de învățare şi eficacitate:

- ™ Feedback activ în activitatea de învățare - progresul studenților este monitorizat cu ajutorul oftalmoscopului simulat, în timp ce studenții învață şi identifică particularitățile retinei
- ™ Creşterea Preciziei - OphthoSim ™ funcționeaza cu sistemul OtoSim ™ Otoscopy Training şi Simulation System, o platforma care, de-a lungul timpului, a demostrat îmbunătățirea preciziei diagnosticării cu mai mult de 50%
- ™ Sistemul include accesul la o bază de date de peste 200 de imagini de înaltă rezoluție
- ™ OphthoSim ™ oferă o experiență vastă cu o interfață grafică uşor de folosit
- ™ Serie de teste avansate cu scenarii clinice randomizate, realiste, care testează abilitățile clinice şi interacțiunea cu pacientul.

OphthoSim™ include:

- ™ Istoria oftalmoscopiei
- ™ Principiile şi tehnica de examinare
- ™ Utilizarea instrumentului
- ™ Identificarea particularităților retinei
- ™ Patologie - papilom, retinopatie diabetică, glaucom, ruptura coroidală, degenerare macular şi alte neregularități oculare
- ™ Auto-Examinări
- ™ Examinări

- **Oftalmoscopul OphthoSim™** - Detectează mişcările şi orientarea utilizatorului
- **Realistic OphthoSim™ Eye Geometry** - Reproduce efectul de mărire al lentilei în ochiul uman şi diferite condiții clinice

MEDICAL SIMULATOR PROJECTS

Reprezentant în România

MEDICAL SIMULATOR PROJECTS

Str. Odobeşti, nr. 1, Bucureşti

+4073 151 0882

+4021 348 5272

office@medicalsimulator.ro

www. medicalsimulator.ro

De ce medicul oftalmolog este azi în mare criză de timp

Interviu cu prof. univ. dr. Dorin Chiseliță, care realiza în 2004, în premieră pentru țara noastră, primul transplant de cornee de la un ochi la celălalt. Pacientul și-a recăpătat vederea! Anterior, prelevarea de cornee în scopul unui transplant se realiza de la un cadavru.

Domnule profesor dr. Dorin Chiseliță, vă rugăm să ne vorbiți azi despre progresele cele mai notabile care se înregistrează pe mapamond în ceea ce privește diagnosticul bolilor oftalmologice și eventual al altor boli neoftalmologice dar care se manifestă și la nivelul ochilor.

Progresul medical are două componente: una privește dezvoltarea tehnologică accelerată din ultimii ani și alta se referă la necesitatea adaptării permanente a cunoștințelor dar și a mentalitatății medicilor de azi la progresul tehnologic accelerat.

O primă tendință este perfecționarea continuă a instrumentelor, a aparaturii de diagnostic și tratament în oftalmologie. Microscoapele operatorii s-au perfecționat, lor li se pot atașa dispozitive care permit transferul informațiilor preoperatorii direct către chirurg sau a unor sisteme care permit o vizualizare mult mai completă și mai corectă a diverselor structuri oculare în timpul intervenției chirurgicale.

Atunci când vorbim despre tomografia oculară, pe de o parte s-au perfecționat vechile tehnologii astfel că viteza de scanare este mult mai bună iar rezultatele sunt mai reproductibile și se apropie foarte mult de adevărul de bază. În aceeași notă au apărut noi tehnologii ale tomografiei oculare, care spre exemplu vizualizează plexurile capilare coroidiene, din diverse zone ale retinei, din jurul nervului optic sau de la nivelul maculei. O evaluare a calității și cantității vaselor retiniene și coroidiene în diverse afecțiuni oculare este extrem de importantă pentru că ar putea pe de o parte să ne explice rolul unei vascularizații (bune sau alterate) în parcursul unei boli iar pe de altă parte să ne dea șansa să punem un diagnostic precoce și să facem un tratament mai corect, mai individualizat. Cu alte cuvinte, asemenea aparate ne permit să avem date mai clare și mai precise și să putem să abordăm aproape toate structurile oculare, de la nivelul corneei până la nivelul nervului optic.

Progrese deosebite sunt nu doar în oftalmologie ci și în genetică și în momentul de față discutăm de evaluarea genetică a unor boli cu determinism ereditar dar și pentru alte afecțiuni: mă gândesc la glaucom, la degenerescența maculară determinată de

vârstă, la tumori oculare, unde se caută în momentul de față anume profiluri genetice care ar putea să orienteze un anumit tip de terapie. Există studii foarte serioase care evidențiază tratamentul genetic în unele boli cum ar fi maladia Stargardt, cum ar fi retinopatia pigmentară sau atrofia optică Leber. Sigur că există dificultăți în aceste evaluări legate de polimorfismul genetic, dar aceasta este una din zonele cele mai fierbinți ale cercetării fundamentale și cu specificul cercetării din oftalmologie.

De asemenea, un progres foarte important în diagnostic, în evaluarea prognostică în momentul de față îl reprezintă inteligența artificială, în medicină și în oftalmologie. Această inteligență artificială apelează de la metode de analiză statistică complexă pîna la metode mult mai sofisticate, care permit în momentul de față precizări în diagnostic, în evaluare prognostică legată de severitatea bolii și, de ce nu, un tratament individualizat. Dacă dau exemplu un glaucom, trăim azi într-o situație complet neclară și aproximativă atâta vreme cât jumătate din pacienții cu glaucom nu sunt diagnosticați iar un procent foarte mare din cei ce fac tratament pentru glaucom nu au în realitate boala aceasta. Prin contrapunere cu această situație de fapt, în viitor o singură fotografie tomografică va permite ca într-o secundă să avem un diagnostic de glaucom cu o precizie de 90%. Sigur că și inteligența artificială mai are de parcurs pași dar sunt în derulare proiecte foarte promițătoare pentru viitor. Având încărcate soft-urile de inteligență artificială cu sute de mii de date sau milioane de date, vom putea să reducem diferența dintre rezultatul pe care-l obținem cu această metodă și adevărul de bază. Vom reduce costurile, riscurile unor tratamente inutile, ale unor diagnostice inadecvate. Normal că și inteligența artificială are limitele ei. Va trebui văzut cât de mult medicii și în particular medicii oftalmologi vor avea încredere în această metodă. Sunt limite legate de anumite aspecte medico-legale. Dacă un oftalmolog folosește un test de inteligență artificială într-o anume situație și diagnosticul sau tratamentul sunt eronate, cine răspunde? Oftalmologul sau proprietarul patentului acelei metode de inteligență artificială? Acestea pot crea pe moment o poziție rezervată, de înțeles, în fața unor astfel de noutăți revoluționare dar sunt absolut convins că inteligența artificială va deveni un element cheie în diagnosticul și tratamentul bolilor oftalmologice. De aici, pasul următor este tele-oftalmologia. Circumstanțele excepționale pe care le trăim astăzi ne obligă să ne gândim și la acest lucru. Sunt de exemplu centre în care tele-oftalmologia a redus prezența pacienților în cabinetele de oftalmologie cu 90%. Tele-oftalmologia permite ca, așa cum se întâmplă în Singapore, în diverse comunități să fie instalate aparate de diagnostic manipulate de un tehnician bine instruit. Informațiile sunt trimise spre medicul oftalmolog care decide tratamentul, indicația terapeutică, decide dacă și cât de repede îl vede pe pacientul respectiv. Și aici de asemenea sunt rezerve, apar discuții, apar limite. Cât de mult și în ce măsură putem să contăm pe tele-oftalmologie? Ca

MEDICAL LOGISTIC MALL

Echipamente medicale și infrastructură
Instrumentar și consumabile
Consultanță specializată

SCAUN PENTRU CHIRURG

Proiectat pentru a fi cât mai ergonomic și ușor de utilizat de către chirurg:

- bază cu 3 roți (una în partea din față) pentru o poziționare comodă a picioarelor utilizatorului;
- ajustarea înălțimii suporturilor de brațe prin acționarea unei clapete aflate sub fiecare suport de braț. De asemenea suporturile de brațe se pot roti și pot fi poziționate față-spate față de șezut;
- reglarea înălțimii prin intermediul a 2 butoane poziționate de-o parte și de alta a bazei, acționate cu ajutorul călcâielor;
- frână electrică pentru cele 2 roți din spate, acționabilă cu călcâiul;
- înclinarea șezutului se face printr-un mâner galben, aflat sub șezut;
- componentele prin care se realizează reglări și ajustări sunt de culoare galbenă pentru identificare rapidă;

MASĂ DE OPERAȚII

Masă de operații destinată în special intervențiilor în domeniul ORL, Oftalmo, Stomatologiei, Chirurgiei plastice, Neuro.
Componentele topului sunt detașabile pentru a facilita curățarea și dezinfecția.
Secțiunea de cap, cu sistem de atașare/detașare rapid, are o formă ergonomică ce asigură atât un confort sporit pacientului, cât și o poziționare corectă și stabilă grație formei anatomice.
Baza mesei este gândită astfel încât să ocupe o zonă cât mai restrânsă.
Caracteristici:

- structură solidă din oțel vopsit în câmp electrostatic, cu bază cu sistem de ridicare cu 2 coloane. Dimensiunea bazei este de 60 x 80 cm;
- componentele topului sunt capitonate și acoperite cu material MedTech;
- înălțimea reglabilă electric, între 50 și 90 cm;
- Lungimea topului: 200 cm (în poziție pat, incluzând și secțiunea de cap).
- Secțiunea de cap se poate regla pe înălțime 0-8 cm și în longitudinal 0-45 cm;
- Spătarul reglabil +90° -20°;
- Funcția Trendelenburg de până la -18°;
- 4 roți pivotante cu sistem de frână, acționabil la picior, de-o parte și de alta a mesei. Posibilitate de blocare direcțională a roților din dreptul secțiunii de picioare, pentru deplasarea mesei pe distanțe mai lungi;
- telecomandă pentru operarea tuturor secțiunilor (cap, spătar, picioare, șezut), a înălțimii și a funcției Trendelenburg. 4 memorii de poziție. Buton pentru poziția „pat";
- Capacitate maximă de ridicare: 300 kg;

LAMPĂ CHIRURGICALĂ STARLED 3 NX (ACEM)

- Lampă chirurgicală pentru mici intervenții, ce utilizează tehnologia LED – o sursă de lumină excepțională datorită unui indice foarte bun de redare a culorilor, duratei lungi de viață, dimensiunilor reduse, consumului scăzut de energie.
- Lumina rece obținută prin tehnologia LED nu conține raze infraroșii și nu încălzește zona de lucru sau zona operatorului.
- Configurație formată din 3 reflectoare, care produc un con de lumină omogenă, intensă și foarte ușor focusabilă cu ajutorul sistemului de ajustare a diametrului fasciculului de lumină.
- Datorită designului compact, suplu și practic, lampa este deosebit de ergonomică, ușor de mutat și poziționat și, mai mult, are un design care nu interferă cu curgerea aerului laminar din sala de operații.
- Funcțiile lămpii pot fi selectate cu ajutorul unui dispozitiv inovativ tactil – panoul de afișaj I-SENSE®: ușor de citit, ergonomic și ușor de curățat.
- Proprietăți aseptice deosebite datorate formei și materialului foarte ușor de curățat, precum și mânerului detașabil, autoclavabil și foarte confortabil la utilizare.
- Lampa este disponibilă în mai multe versiuni: mobilă pe podea (cu troliu, opțional cu acumulator), sau fixă cu prindere de tavan sau de perete.

București
Str. Giuseppe Garibaldi
nr. 8-10 sector 2, 020223
București, România
Tel.: +40 21 3119161/62
Fax: +40 21 3119163
office@medicalmall.ro
www.medicalmall.ro

Timișoara
Str. Coriolan Brediceanu
nr. 31b, Timișoara, 300012
Județul Timiș, România
Tel.: +40 720 393269
Fax: +40 256 110233
office@medicalmall.ro
www.medicalmall.ro

Iași
Str. Sfântul Lazăr nr. 27,
Biroul 114, Iași, 700045
Județul Iași, România
Tel: +40 725 119393
Fax: +40 21 3119163
office@medicalmall.ro
www.medicalmall.ro

Chișinău
Piața Dimitrie Cantemir
nr.1, Oficiul 1427, Chișinău,
Republica Moldova
Tel.: +373 22 996010
Fax: +373 22 996011
office@medicalmall.ro
www.medicalmall.ro

doctor de o viață, suntem obișnuiți să vedem pacientul, să discutăm cu el. La fel va fi discuția despre robotică, despre modul cum această tehnologie este implementată în sala de operații. Din acest punct de vedere, după o viață de chirurg în chirurgie clasică, sunt extrem de conservator și cu greu accept imaginea în care voi opera un pacient apăsând pe tastele unui computer.

În orice caz, progresele sunt extrem de rapide iar ceea ce avem noi de făcut ca oftalmologi, ca practicieni este să încercăm să înțelegem, să cunoaștem cât mai bine tot ce este nou, să vedem care sunt limitele, ce se întâmplă în timp, care este experiența altor medici în acest domeniu. Dar fără discuție sunt provocări care îl vor transfera treptat pe medicul practician din cabinetul de oftalmologie spre un computer. Dacă este bine sau rău, ar fi o altă discuție, însă trebuie să privim lucrurile cu optimism și timpul va decide care din aceste tendințe se vor consacra și vor intra în practica medicală reală.

Cum puteți comenta două tendințe care se manifestă în profesia de oftalmolog dar și în alte specializări medicale: pe de o parte specializarea excesivă iar pe de altă parte necesitatea de a deține un bagaj foarte mare de cunoștințe medicale generale, pentru a vedea bolnavul în ansamblul lui?

Aș etaja discuția pe mai multe paliere.

Primul lucru la care mă gândesc este o opinie strict personală. Medicul oftalmolog ca de altfel orice medic practician ar trebui să aibă cunoștințe fundamentale despre urgențele medico-chirurgicale. Este un lucru extrem de important și care din punct de vedere practic și-a dovedit eficiența în toată lumea. Este situația în care un cadru medical, indiferent de specialitate, a efectuat o manevră de urgență extrem de corectă și a salvat viața unui pacient. Ca lucrurile să stea mereu așa, pe de o parte depinde de înțelegerea fiecărui medic asupra necesității de a deține aceste informații, cunoștințe, dar probabil că ar trebui să existe și o obligație instituționalizată, din acest punct de vedere, ca orice medic practician să aibă cunoștințe fundamentale, solide, clare despre urgențele medico-chirurgicale.

În al doilea palier al discuției punem problema în ce măsură sau cât de multe trebuie să știe medicul oftalmolog despre bolile din afara sferei oculare. Prin natura meseriei noastre, venim în contact permanent cu pacienți, care fie că au alte comorbidități, fie că au patologii extraoculare cu impact direct asupra sferei oculare. Și nu vorbim de patologii rare ci vorbim de boli cu o prevalență, cu o frecvență foarte mare în populație, dacă ne gândim doar la hipertensiunea arterială și la diabet, două exemple în care morbiditatea este extrem de mare și unde ambele patologii au impact în sfera oftalmologică. Medicul oftalmolog trebuie să știe foarte multe despre aceste patologii, trebuie să-și coreleze diagnosticul și tratamentul cu aceste comorbidități. El trebuie să discute cu medicul internist, cardiolog sau diabetolog despre eventualele strategii terapeutice pentru pacientul respectiv. Este de dorit ca orice medic practician să aibă cât mai multe cunoștințe de medicină generală, să știe cât mai multă oftalmologie, să poată să acopere ceea ce noi numim oftalmologie comprehensivă. Ne găsim totuși într-un conflict major, într-o criză perpetuă de timp, care înseamnă informații din ce în ce mai multe, mai extinse. Criza de timp este dată și de dorința noastră și a pacienților de a avea o rezolvare cât mai bună a unei boli. Este foarte bine ca oftalmologul să aibă cât mai multe informații oftalmologice dar în același timp el va fi confruntat cu dorința pacientului de a ajunge la medicul cu cea mai bună expertiză în problema sa medicală. Deci un oftalmolog generalist, care cunoaște cam totul despre patologia oftalmologică, ar trebuie să aibă abilitatea de a trimite într-o anumită situație un pacient către un medic oftalmolog ultraspecializat. Opinia mea este că ar trebui să coexiste aceste două tipuri de oftalmologi și aici îmi vine în minte un proverb rusesc care spune că "rața zboară, înoată și merge pe sol dar nu le face grozav, în timp ce vulturul știe doar să zboare dar o face perfect". Trebuie văzut în ce măsură "colaborează rața cu vulturul" în beneficiul pacientului. Cum poate fi rezolvată această problemă? Este foarte greu de rezolvat, ca dovadă că sunt țări cu un sistem de sănătate foarte dezvoltat dar care nu au instituționalizată această problemă. Nici măcar nu sunt legiferate subspecialitățile oftalmologice. Sigur că într-o clinică ai posibilitatea să-ți dezvolți o anumită structură, să delegi anumiți medici să se specializeze, dar acest lucru nu este valabil într-o policlinică, într-un spital municipal sau chiar într-o secție de oftalmologie județeană. Va trebui să existe această partajare a posibilităților diagnostice și terapeutice și acest lucru aduce din nou în discuție ierarhizarea oftalmologilor și nu numai a acestora pe baza competențelor, situație în care pacientul va avea cel mai mult de câștigat. Într-un fel se discută un caz într-o clinică unde diverși oftalmologi au specializări și competențe complementare, unde există o echipă combinată, mixtă, în care medicii își dezvoltă și își împărtășesc opiniile, însă asemenea structuri sunt extrem de greu de format în secții oftalmologice mai mici în care fiecare medic știe din toate câte puțin. Cred că aceste probleme trebuie rezolvate pe baza unei analize a comisiei de specialitate, analiză ce trebuie trimisă Ministerului Sănătății. Trebuie create structuri care să aibă o înaltă specializare, să fie cunoscute și recunoscute de comunitatea oftalmologică și pot să dau multe exemple. Pentru iradierea cu protoni, cei din Anglia se duc la Liverpool, cei din Franța se duc la Nisa, cei din Elveția se duc la Lausane. Trebuie să existe aceste centre de excelență care nu se creează doar prin inițiativa particulară a unui șef de clinică ci se rezolvă instituțional printr-o discuție aplicată dintre specialiștii din oftalmologie și Ministerul Sănătății. Altfel, dacă nu vom reuși să combinăm în mod armonios aceste două tendințe, calitatea actului medical nu va depăși calificativul de modest. Vor trebui făcute eforturi care nu sunt numai individuale legate de dorința unui medic de a se specializa într-o anume zonă ci trebuie luate măsuri organizatorice care să dezvolte astfel de centre cu un anume grad de specializare. Un exemplu în care ar trebui urgent întreprinse niște măsuri este transplantul de cornee în România. Nu cu mândrie ci cu tristețe spun că în momentul de față se face transplant de cornee la stat într-un singur centru din țară. Nu este normal ca să nu avem 4-5-6 centre în arealurile universitare cele mai mari din țară, în care să existe niște medici care să primească acreditare pentru transplant de cornee. Acest lucru nu rămâne nici la latitudinea unui șef de secție, nici la latitudinea Agenției Naționale de Transplant. Este nevoie de un efort conjugat astfel ca Ministerul Sănătății să aloce fonduri pentru ca 4-6 medici să se instruiască în transplant de cornee timp de 6 -12 luni, să se reîntoarcă în țară și să se apuce serios de treabă. În aceste condiții s-ar rezolva o problemă. Nu vom putea să obținem performanță numai prin ambiția, voința și dorința unor medici. Este aici nevoie de foarte multă calificare, organizare, investiții, dacă vrem ca oftalmologia românească să aibă toate atributele unui nivel european.

Mulțumim domnului profesor dr. Dorin Chiseliță pentru interviul acordat.

ANALIZA SINDROMULUI DE OCHI USCAT

NOU!

ANALIZA PERFORMANTELOR VIZUALE

DIAGNOZA CAMEREI ANTERIOARE

REFRACTIE COMPLETA DE MARE PRECIZIE

- AUTOREFKERATOMETRIE WF
- ABEROMETRIE CU FRONT DE UNDĂ
- TOPOGRAFIE
- ANALIZA CAMEREI ANTERIOARE
- TONOMETRIE NON-CONTACT
- PAHIMETRIE - SECȚIUNE UNICĂ MEDIANĂ
- EVALUARE SINDROM OCHI USCAT
  - VITEZA DE RUPERE A FILMULUI LACRIMAL
  - IMAGISTICĂ ÎN CULORI A OCHIULUI
  - MĂSURAREA ÎNĂLȚIMII MENISCULUI LACRIMAL

VX 120+ Diagnostic

O NOUĂ DIMENSIUNE A GRIJII PENTRU PACIENȚI

SOVER OPTICA

Distribuitor autorizat - SOVER OPTICA S.R.L.

VISIONIX
The Vision of the Future

clinica oftalmologică NOVAOPTIC
>pentru sănătatea ochilor tăi

Aplicații clinice ale angiografiei OCT

Dr. Cristina David
medic primar oftalmolog

Angiografia-OCT este o metodă nouă de diagnostic, non-invazivă prin care poate fi vizualizată vascularizația retinei și coroidei, fără injectarea unui colorant ca substanță de contrast. Tehnica angiografiei OCT permite detectarea modificărilor circulației în retinopatie diabetică, tromboze venoase retiniene, anomalii vasculare congenitale și degenerescență maculară legată de vârstă.

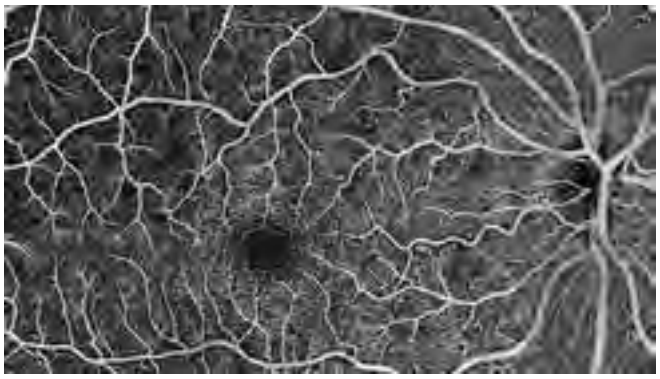

Fig.1 Angiografia OCT pentru vascularizația normală

În clinica Novaoptic folosim sistemul complex AngioVue (Avanti™ RTVue SUA) ce include atât Angio OCT cât și tomografia în coerență optică (OCT) pentru retină, nerv optic și polul anterior al globului ocular.

Angiografia asociată tomografiei în coerență optică identifică mișcarea sângelui în vase printr-o viteză foarte mare de scanare (70.000 de scanări/secundă), iar captarea unei imagini durează aproximativ 3 secunde. Analiza microcirculației oculare se realizează atât la nivelul retinei, coroidei, cât și la nivelul nervului optic.

Angiografia-OCT produce imagini de înaltă rezoluție, tridimensionale.

Vascularizația retiniană este segmentată cu ajutorul angiografiei OCT, medicul putând vizualiza astfel capilarele din straturile superficiale, dar și din straturile profunde ale retinei.

Angiografia-OCT în diagnosticul retinopatiei diabetice

Investigație deosebit de valoroasă pentru diagnosticul precoce al retinopatiei diabetice, forma neproliferativă și proliferativă. Pune în evidență lărgirea FAZ (zona avasculară foveală) și ariile de nonperfuzie capilară în aria maculară.

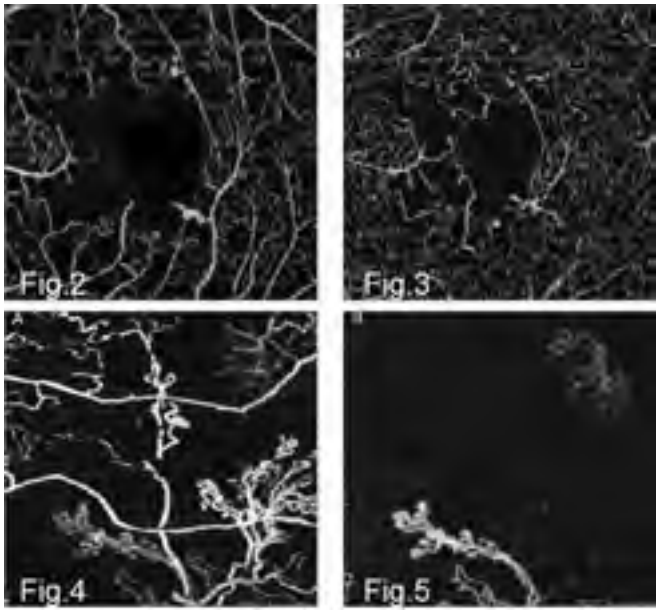

În imaginea plexului capilar superficial și profund, se evidențiază dezorganizarea rețelei capilare perimaculare și microanevrisme (fig 2 și 3). În forma proliferativă, neovascularizația preretiniană (fig. 4) se extinde spre vitros (fig. 5).

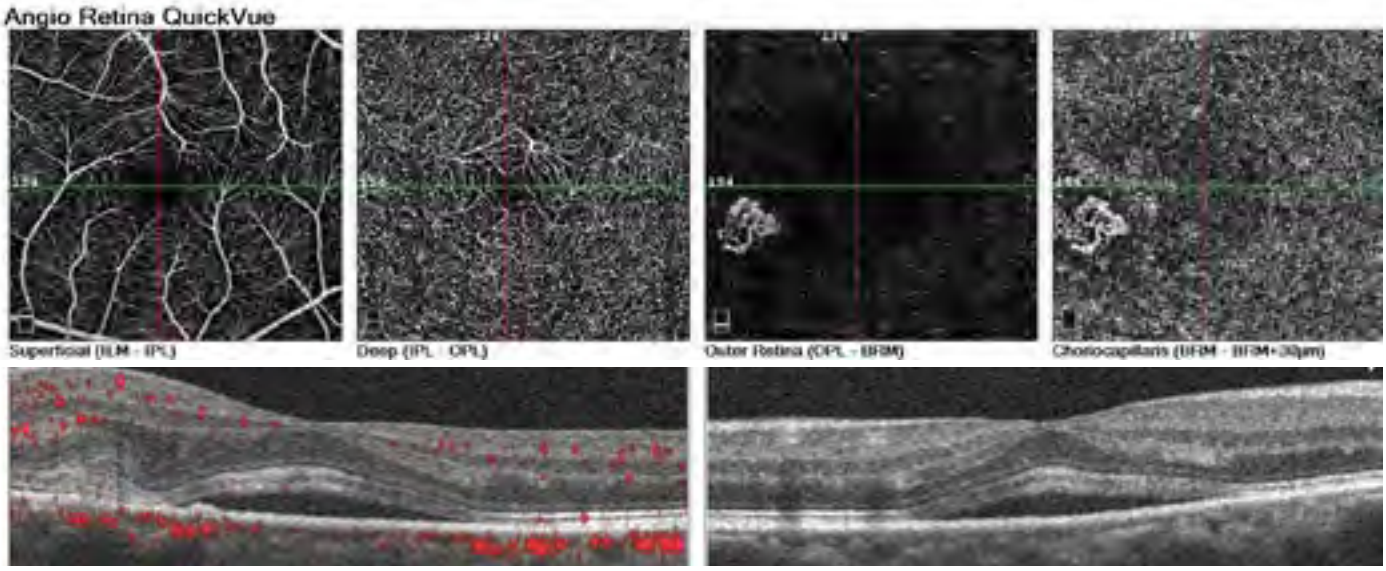

Fig.6 Membrană neovasculară coroidiană detectabilă în retina externă și stratul coriocapilar în forma exudativă a DMLV

Angiografia-OCT în diagnosticul degenerescenței maculare legate de vârstă (DMLV)

Investigația permite diagnosticul precoce al formei neovasculare prin vizualizarea vaselor de sânge anormale (vase de neoformație) care se dezvoltă în coroidă (membrană neovasculară coroidiană) și invadează stratul coriocapilar și retina externă. Doar prin angiografia OCT se pot evidenția vasele de neoformație profunde, ceea ce permite cel mai precis diagnostic al bolii. Intervenția terapeutică precoce prin injecții intravitreene cu agenți antiVEGF (Aflibercept, Ranibizumab sau Bevacizumab) în aceste afecțiuni poate salva vederea pacienților.

O altă aplicație importantă a angiografiei OCT este glaucomul.

Modificările microcirculației la nivelul nervului optic pot susține diagnosticul de glaucom incipient, înainte ca vederea să fie afectată și câmpul vizual să fie îngustat. Și în glaucom, diagnosticul precoce și tratamentul inițiat la timp salvează pacientului ani de vedere.

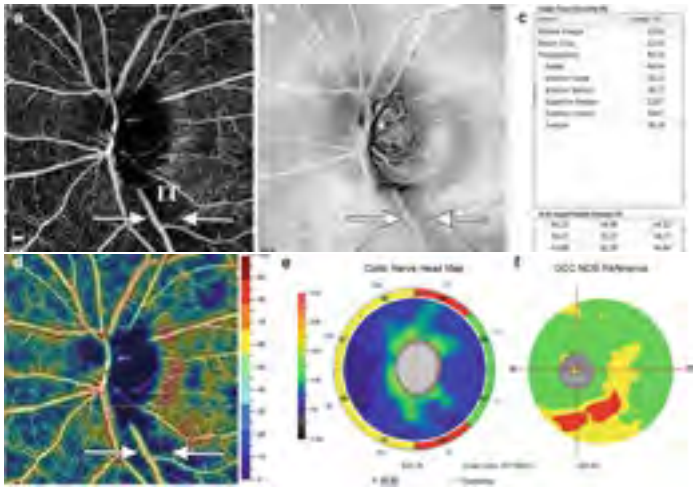

Defectul focal în plexul capilar peridiscal corelat cu atrofia RNFM și GCC

Prin angio-OCT, microvascularizația poate fi observată cu înaltă precizie și total neinvaziv pentru pacient, iar scanările pot fi repetate ori de câte ori este necesar pentru monitorizarea afecțiunii oculare.

Angiografia OCT este viitorul în imagistica retinei, pentru că vizualizează vasele retiniene și coroide într-un mod nemaiîntâlnit până în prezent.

UNItears

Lacrimi artificiale fără conservanți cu dexpantenol

UNIMED PHARMA® | Privirea sănătoasă asupra lumii!

UNItears fără conservant ameliorează pe termen lung:

Insuficiența lacrimală
Sindromul de ochi uscat (keratoconjunctivitiă sicca)
Accidentarea sau eroziunea corneei
Senzații de disconfort (arsură, mâncărime, corp străin), asociate cu factori externi (climatizare, vânt, praf, fum)
Oboseala oculară (datorată utilizării îndelungate a calculatorului) și îngreunarea vederii în timpul zilei
Purtarea lentilelor de contact

Cum se folosește UNItears fără conservanți

Doza recomandată este de o picătură în fiecare ochi, de 2-3 ori pe zi.
Dacă este necesar, este posibilă aplicarea a câte 1-2 picături la fiecare oră.

Compoziție

Hidroxipropil metilceluloză 0,5% + dexpantenol (vitamina B5)

OCUflash® blue

RECOMANDAT
și femeilor însărcinate
şi bebelușilor!

- OCUflash blue nu conţine conservanţi, de aceea este ideal pentru purtătorii de lentile de contact sau persoanele cu sensibilitate oculară.
- Soluţie suportivă în inflamaţiile conjunctivei, în general non-infecţioase şi infecţiile cronice conjunctivale,
- Folosit pentru spălarea ochiului după tonometrie şi gonioscopie, pentru îndepărtarea corpilor străini, a prafului şi apei clorinate,
- Recomandat pentru îndepărtarea reziduurilor soluţiilor de fluoresceină,
- Utilizat pentru spălarea secreţiilor mucoase şi purulente.

UNIMED PHARMA® | Privirea sănătoasă asupra lumii!

Albinismul și albinismul ocular

Dr. Oana Andrei

Medic primar oftalmolog,
FEBOS SPO
CLINICA OFTAPRO, București

Ce este albinismul?

Albinismul este o boală mostenită genetic, în care este afectată productia de pigment (melanină) din piele, păr si alte țesuturi oculare (iris, retină).

Tipuri de albinism

Există mai multe tipuri de albinism în funcție de gena afectată și modul de transmitere genetică. De asemenea, manifestările clinice diferă în funcție de forma de albinism.

- Albinismul oculocutanat
- Albinismul ocular
- Albinismul asociat bolilor ereditare rare Sindromul Hermansky-Pudlak (asociat cu probleme de sângerare, boli pulmonare) și Sindromul Chediak-Higashi (asociat cu infecții recurente, probleme imunitare si manifestări neurologice)

Cum se moștenește boala?

Moștenire autozomală recesivă

În cele mai multe cazuri (toate tipurile de albinism oculocutanat și unele tipuri de albinism ocular), boala este transmisă autozomal recesiv. Aceasta înseamnă că un copil trebuie să moștenească două copii ale genei defecte (una de la fiecare părinte) pentru a avea afecțiunea. Dacă ambii părinți poartă gena, există o șansă de 25%, pentru fiecare făt să aibă boala și o șansă de 50% ca copilul lor să fie purtător. Purtătorii nu au albinism, dar pot transmite gena defectuoasă generațiilor viitoare.

Moștenirea X-linkată

Unele tipuri de albinism ocular sunt transmise după un model X-linkat. Acest model afectează diferit băieții și fetele: fetele care moștenesc gena defectă devin purtătoare, iar băieții care moștenesc gena defectă vor avea boala.

Când un tată are un tip de albinism cu transmitere X-linkata, fiicele sale vor deveni purtătoare, iar fiii lui nu vor avea albinism și nu vor fi purtători.

Cum boala nu beneficiază de niciun tratament curativ, este important ca familiile în care există acesta boală să ceară sfatul genetic înaintea conceperii unui copil.

Cum se manifestă clinic boala?

Albinismul oculocutanat este cea mai frecventă dintre aceste tipuri de boală si se manifestă prin hipopigmentare generalizată, adica piele foarte albă, păr foarte blond, gene foarte deschise la culoare, iris decolorat, albastru deschis, dând uneori senzația de ochi roșii.

În albinismul ocular culoarea pielii și a părului poate fi nemodificată, defectele de culoare apar predominant la nivelul irisului, culorile variind de la albastru deschis la căprui.

Datorita hipopigmentării pielii, pacienții cu albinism au un risc mai mare de arsuri solare, cancer de piele, de aceea protecția solară si examenul dermatologic frecvent sunt importante.

Afectarea ochilor în albinism

Afectarea vederii este o caracteristică cheie a tuturor tipurilor de albinism. Manifestările oculare pot include:

- Vederea slabă, în ciuda corecției optice
- Sensibilitate la lumină (fotofobie)
- Mișcare rapidă și involuntară involuntară a ochilor (nistagmus)
- Vicii de refracție mari, în special astigmatism
- Mișcări ale capului asociate nistagmusului
- Strabismul (privirea incrucișată)
- Dezvoltarea anormală a retinei, rezultând o vedere scăzută
- Transmiterea nervoasă anormală a semnalelor de la retină la creier

Tratamentul pentru problemele oculare datorate albinismului

Examenul precoce și regulat oftalmologic este esențial pentru pacienții cu albinism deoarece, deși nu există un tratament al albinismului, există o serie de tratamente, cum ar fi ochelarii și lentilele de contact, corect prescise, care pot îmbunătăți vederea. De asemenea ochelarii de soare, ochelarii cu lentile care se închid la soare pot ajuta la sensibilitatea la lumină.

Examenul oftalmologic poate decela devreme prezența ochiului leneș si poate trata, sau preveni aceasta problema.

În ceea ce priveste nistagmusul (mișcarea involuntară a ochilor), trebuie spus că nu se agravează în timp și că în anumite situații acesta poate fi redus prin chirurgie oculară.

Strabismul asociat albinismului poate fi tratat prin ochelari sau/și chirurgia mușchilor oculari.

Calitatea vieții în albinism

Datorită vederii scăzute pacienții cu albinism au nevoie de suport la școală.

Cu ajutorul și sprijinul adecvat, majoritatea copiilor cu albinism pot participa la o școală obișnuită și își pot găsi ulterior un serviciu.

De asemenea copiii pot avea nevoie de sprijin psihologic, deoarece pot fi intimidați și agresați social din cauza aspectului aparte.

Albinism Europa (albinism.eu) este o rețea europeană a organizațiilor de pacienți cu albinism, unde părinții pacienților și pacienții cu albinism pot găsi suport.

OFTAPRO
„Excelență individuală și în echipă".

Cea mai experimentată clinică din România specializată în strabism și oftalmopediatrie

RevitalVision / NEUROVISION
Singura clinică din România care tratează AMBLIOPIA la adult și adolescent.

Telefon: 0212525201,
0212525217, 0318057824,
0730593534, 0754779765
Adresă: B-dul Mărășești,
nr. 15, sector 4, București
E-mail: www.oftapro.ro

Manifestări Oftalmologice în infecția cu SARS-COVID 19

Pandemia cu Covid 19 ne-a schimbat tuturor viața în mod rapid, luându-ne prin surprindere. Suntem în perioada în care medicina și oamenii de știință implicați încearcă să definească, prin analizarea cazurilor pacienților infectați, toate manifestările infecției cu Covid 19. S-au publicat în ultimele luni articole pe baza cărora a fost construit o parte din conținutul informațional ce urmează.

Dr. Daniela Cioplean

Clinica Oftalmologică Oftapro

Literatura publicată semnalează faptul că virusul poate provoca conjunctivită foliculară, ceea ce indică faptul că SARS-CoV-2 poate fi transmis prin intermediul aerosolilor care intră în contact cu conjunctiva. Se suspectează serios pătrunderea virusului în organism prin secreția conjunctivală, motiv pentru care ochelarii de protecție sunt obligatorii la persoanele care intră în contact cu pacienți infectați sau potențial infectați. În general, foarte multe infecții virale pot da manifestări oftalmologice și aici putem menționa: virusul rujeolic, herpetic, Epstein-Barr, citomegalovirus etc. Potențial, majoritatea infecțiilor virale pot afecta ochiul atât la nivelul suprafeței cât și în profunzime, la nivelul uveei, retinei sau nervului optic, deci aceste manifestări nu sunt surprinzătoare.

Un studiu publicat de către colegii oftalmologi din China a detectat prezența conjunctivitei la unul din 30 de pacienți infectați internați, detectându-se prezența virusului în secrețiile oculare.

Alte studii, pe un număr mare de pacienți indică prezența unei inflamații a conjunctivei la 9 din aproximativ 1000 de pacienți, informațiile venind tot din China.

Aparent, aceasta roșeață și inflamare a conjunctivei pare să fie un semn frecvent și precoce la pacienții în vârstă care au dezvoltat ulterior simptome respiratorii de COVID-19 deci ipotetic poate fi un semn premonitor de infectare.

Nu înseamnă neapărat că ochii roșii sau disconfortul ocular sunt obligatoriu semne de infecție cu COVID, deoarece majoritatea pacienților vârsnici au inflamații cronice ale suprafeței oculare generate de uscăciunea oculară sau alte cauze obișnuite la această vârstă. Nu e mai puțin adevărat că o viroză respiratorie poate fi frecvent acompaniată de conjunctivită.

Pacienții afectați se prezintă frecvent în clinici de oftalmologie sau secții de urgență. Acest fapt crește probabilitatea ca oftalmologii să fie primii care evaluează pacienții posibil infectați cu SARS CoV-2. Din acest motiv, există protocoale de examinare oftalmologică în perioada pandemiei care impun purtarea obligatorie a măștii de protecție de către personalul medical și în special de către medicul oftalmolog, halate sau salopete, ochelari de protecție (pentru noi, oftalmologii, vizierele sunt inutile deoarece reduc vizibilitatea și nu permit examinarea la microscop), mănuși de protecție, ecrane de protecție ale aparatelor de examinare, dezinfecția sistematică și agresivă a echipamentelor utilizate după fiecare pacient, evitarea manevrelor oftalmologice care implică atingerea ochiului sau a pleoapelor și o distanță foarte mică de pacient, cum este de exemplu aplicarea lentilelor de contact în situația în care acest lucru poate fi amânat până la normalizarea situației.

Statistic vorbind, oftalmologii fac parte din categoria cea mai expusa la infectare, după medicii din secțiile de Boli Infectioase, Terapie Intensivă, ORL-iștii și stomatologii stomatologi.

Deși nu sunt multe articole publicate încă, mulți oftalmologi din străinătate, în special Spania și Franța, au sesizat la pacienții cu forme serioase de infecție cu Covid-19 și manifestări oftalmologice.

Pierderea gustului și a mirosului de către unii pacienți infectați indică neurotropismul acestui virus, deci tendința lui de a agresa sistemul nervos. Formele de manifestare sunt diverse iar afectarea oculară a fost semnalată de colegii oftalmologi care au fost în contact cu pacienții cu forme medii sau severe de boală sau, interesant, pacienți la care singura manifestare a fost una oculară. Una din cele mai frecvente afecțiuni oftalmologice de cauză Covid-19 observate a fost afectarea nervului optic cu scăderea vederii și paralizii ale mușchilor extraoculari, însoțite de vedere dublă, o parte dintre cazuri fiind reversibile. Este foarte greu în acest moment să tragem concluzii deoarece focusul este concentrat, la pacienții cu forme severe de boală, pe cuparea fenomenelor inflamatorii care duc la cascada afectării multiple de organe începând cu sistemul respirator iar celelalte fenomene nu sunt prioritare, fiind o consecință a afectării sistemului nervos.

De la izbucnirea epidemiei, am păstrat o legătură foarte strânsă cu colegii oftalmologi de pe multe meridiane, având posibilitatea de a afla noutăți și observații direct de pe «câmpul de lupta» împotriva Covid-19.

Timpul nu a permis încă prelucrarea tuturor datelor și prin urmare nici publicarea unor articole care să ne lumineze concret în privința afectării oftalmologice dar, cu certitudine, în următoarea perioadă ne vom confrunta în continuare cu forme de afectare oftalmologică, mai mult sau mai puțin severe, dat fiind că va trebui să ne «obișnuim» cu acest virus și să ne construim imunitatea specifică împotriva lui.

Specialiștii explică absența formelor grave la copii prin plasiticitatea și imaturitatea sistemului imunitar care se adaptează «din mers» dar asta nu înseamnă că ei nu pot vehicula sau transmite virusul. Din acest motiv, colegilor oftalmologi care lucrează cu copii le recomandăm să fie în gardă, suntem mai expuși decât cei care lucrează cu adulții. «O simplă răceală» poate să ne aducă în cabinet sau în clinică un vector contagios. Este ferm recomandat ca pacienții mici sau mari cu manifestări respiratorii și/sau febră să fie direct îndrumați către centrele oftalmologice desemnate să primească pacienți potențiali infectați cu Covid-19. Triajul telefonic și completarea responsabilă a datelor care indică contactul cu potențiale focare la intrarea în clinică pot să reducă major riscul de infectare.

Cu certitudine, o atitudine responsabilă, informarea continuă a personalului medical, respectarea protocoalelor, investiția în echipamente de protecție adecvate și educarea pacienților prin atitudine pozitivă, respectarea strictă a regulilor, dezinfecția și sterilizarea, toate lucrurile pe care sistemul medical ar fi trebuit să le respecte până în prezent și altele noi, specifice, toate aceste lucruri ne vor ajuta să trecem cu bine și cu cât mai puține pierderi peste această pandemie care, se pare, ne-a prins foarte nepregătiți pentru secolul în care oamenii zboară spre Marte, transplantează organe sau creează organe artificiale sau teleportează fotoni…

JETT PLASMA LIFT MEDICAL DEVICE

JETT

REJUVENATES THE WORLD!

Pentru proceduri oftalmologice, **JETT PLASMA LIFT MEDICAL** este echipat cu un aplicator de vârf specializat subțire, PLASMA PEN, care focalizează descărcarea de plasmă într-un fascicul precis.

Aplicatorul **PLASMA PEN** îmbunătățește confortul și precizia oricărei proceduri oftalmologice.

PLASMA PEN este operat de comutator portabil situat pe PEN, asigurând o ușurință optimă de utilizare și mobilitate în timp ce sunteți conectat la **JETT PLASMA LIFT MEDICAL**, care este fixat pe o suprafață plană.

Fine tip = very precise regulation of the plasma discharge.

APPLICATORS FOR PLASMA PEN MEDICAL

Made in the Czech Republic, EU

EUROPEAN UNION
European Regional Development Fund
Operational Programme Enterprise and Innovations for Competitiveness

CE 0123

MEDICAL 2019/01

în România prin
ITALTRADE & CO SRL

Adresa:
Str. Amman Nr. 2B
Sector 1, 011614
Bucuresti, Romania

Detalii:
0731 361 548
E-mail: office@italtrade.ro
www.italtrade.ro

Comenzi:
+40 731.361.549

JETT PLASMA LIFT MEDICAL

FOR OPHTHALMOLOGISTS

JETT

REJUVENATES THE WORLD!

Principalele beneficii ale tratamentului Jett Plasma Medical constau în intervenție rapidă, fără incizii, asociată de obicei cu anestezie locală, recuperare rapidă (în medie 5-10 zile), efect de lifting al pielii, reducerea aspectului ridurilor fine (periorale, perioculare, preauriculare). Totodată, folosind tehnologia Jett Plasma Medical putem îndepărta xantelasmele cu rezultat cosmetic bun, dar și alte leziuni cutanate benigne (papiloame, keratoze seboreice, veruci, hemangioame de dimensiuni mici).

Mecanism de acțiune: Dispozitivul Jett Plasma Medical conține electrozi activi cu capăt ultrafin, care degajă energie în apropierea pielii, menținând distanța de 1-2 m, pentru a obține un efect termic. Cu fiecare degajare de energie (shot) crește tensiunea electrică locală la nivelul membranei celulare, care se strânge. Fibroblastele locale sunt reactivate, iar astfel crește sinteza de fibre elastice și colagen prin transfer termic la nivelul dermului. Zona tratată se strânge (skin tightening/lifting) ca urmare a micro-impactelor succesive.

În timpul tratamentului Jett Plasma Medical destinat blefaroplastiei non-chirurgicale există un grad de disconfort local resimțit prin căldura locală, senzație de arsură sau furnicături.

Poziția compensatorie a capului în strabism și nistagmus

Adoptată inconștient de către pacient, poziția compensatorie a capului (torticolisul) are frecvent o cauză oculară. Destul de des, torticolisul de cauză ne-oculară este confundat cu torticolisul de cauză oculară, în special datorat unor afecțiuni musculo-scheletale. Pentru a diferenția cele două tipuri de torticolis este necesar, în primul rând, ca pacientul să fie trimis pentru un **consult oftalmologic detaliat**. Astfel, se pot evita confuzii de diagnostic și tratament. În general, în torticolisul de cauză oculară, când acoperim un ochi torticolisul diminuă.

Dr. Luminița Teodorescu

Medic primar oftalmolog

Scopul adoptării torticolisului de cauză oculară poate fi:

- Obținerea unei acuități vizuale mai bune sau vedere binoculară mai confortabilă, așa cum se întâmplă în nistagmus, ambliopie unilaterală, astigmatism oblic.
- Evitarea diplopiei – la pacienți cu capacitate de fuziune prezentă.
- Separarea mai largă a imaginilor atunci când fuziunea nu se poate stabili.

Capul **întors** spre una din parți impune studiul atent al ducțiilor.

- Când **ducțiile sunt libere**, cauza poate fi nistagmusul manifest congenital, esotropia infantilă esențială sau strabisme cu deviație mare și frecvent însoțite de ambliopie, deviația verticală disociată.

Picture 1: Esotropia congenitală cu nistagmus, ochiul stâng fixează în adducție, capul întors spre stânga

Picture 2: postoperator, după recesia bilaterală a mușchilor drepți interni

În nistagmusul infantil, există frecvent o direcție a privirii în care nistagmusul diminuă și acuitatea vizuală este mai bună, numită zona neutră.

Când zona neutră nu corespunde poziției primare, pacientul adoptă o poziție cu capul întors spre una din părți, sau cu capul înclinat, sau cu bărbia în sus sau în jos, în special când privește la distanță și încearcă să vadă repere mici, cum ar fi privitul la televizor sau testarea la optotipul de distanță în cabinet. La aproape, acuitatea vizuală este mai bună și, deseori, nu e necesară adoptarea poziției compensatorii.

Tratamentul chirugical are ca scop îmbunătățirea torticolisului, prin mutarea poziției neutre pe drept înainte. Regula este să mutăm poziția ochilor spre direcția în care este întors capul.

Una din cele mai utilizate tehnici chirurgicale este operația "Large Anderson" care constă în recesia a doi mușchi sinergici contralaterali.

Foto 3: Nistagmus congenital cu capul întors spre stânga

Foto 4: Post-operator după OS recesie mușchi drept intern 7 mm și OD recesie mușchi drept extern 10 mm.

Foto 5: Nistagmus congenital cu torticolis combinat orizontal și vertical, cu bărbia în sus și capul întors spre stânga

Foto 6: Post-operator OS după recesie mușchi drept intern 8,5 mm, OD recesie mușchi drept extern 12 mm și recesie bilaterală de mușchi drept inferior.

- Când **ducțiile sunt limitate**, suspectăm, în funcție de aspectul clinic: paralizie de N III sau nerv VI, sindrom Duane, fibroză oculară congenitală, oftalmopatie tiroidiană, fracturi orbitale.

Torticolisul urmează regula: „pacientul duce capul acolo unde nu poate duce privirea" pentru a evita diplopia.

Foto 7 și 8 (abducție -4), Foto 9 : Pareză de nerv VI la ochiul drept post-traumatică (puse în ordinea enumerată)

Foto 10, 11, 12 - postoperator, după OD recesie MDI și transfer de tendon întreg al m. drept superior și m. drept inferior spre inserția m. drept extern. (puse în ordinea enumerată)

Capul înclinat spre un umăr sugerează ciclotropie (pareză de nerv IV), nystagmus congenital, sindrom Brown sau cauze ne-oculare.

Pacientul înclină capul pentru a compensa înclinarea imaginii.

Picture 19: OS Pareză congenitală nerv IV, capul înclinat pe drepta, asimetrie facială

Picture 20: OS Hipertropie

Picture 21: Test Bielschowsky pozitiv: hipertropia crește la înclinarea capului pe partea cu pareză

Picture 22: Post-operator, după miectomie mușchi oblic inferior

Picture 23: Test Bielschowsky negativ

CONCLUZII

Prezența poziției vicioase a capului impune un **consult oftalmologic detaliat** pentru evitarea confuziilor de diagnostic.

În torticolisul de cauză oculară, diagnosticul corect și tratatamentul precoce duc la rezolvarea atât a deviației strabice cât și a torticolisului și se previn și complicațile tardive, precum scolioza secundară sau contractura mușchilor cefei.

Picture 01

Picture 02


Picture 03


Picture 04

Picture 05

Picture 06


Picture 07


Picture 08


Picture 09

Picture 10


Picture 11


Picture 12


Picture 19

Picture 20

Picture 21

Picture 22

Picture 23

Oftalmix

Clinică oftalmologică pentru copii și adulți

- Consultații oftalmologice încă din primele zile de viață
- Specializați în realizarea testelor specifice de strabism și corectarea acestuia
- Depistarea vederii scăzute (ambliopiei) și a deficiențelor de vedere binoculară
- Boli ale retinei și nervului optic (diagnostic și investigare periodică)
- Peste 20 de ani de experiență în prescrierea lentilelor de contact optice și cosmetice (inclusiv progresive)
- Ortokeratologie - reducerea progresiei miopiei copii și adolescenți prin purtarea de lentile de noapte

APARATURĂ de ultimă generație pentru investigații și optică medicală

- TOPCON DRI TRITON - cel mai modern angio-tomograf de pol anterior și posterior
- VISIOFFICE ESSILOR - măsurarea parametrilor fiziologici și înregistrarea comportamentului vizual, permițând personalizarea 100% a lentilelor optice pentru o acomodare rapidă
- MR. BLUE ESSILOR - prelucrarea computerizată a lentilelor

TRATAMENT CHIRURGICAL

- Strabismul congenital, strabismul la copii și adulți, strabismul din oftalmopatia tiroidiană
- Obstrucția de canal lacrimal la orice vârstă, inclusiv prin intubație cu tub siliconic
- Pareze și paralizii ale mușchilor extraoculari, nistagmus
- Afecțiuni ale pleoapei

OPTICĂ MEDICALĂ MODERNĂ

- Lentile incolore, colorate sau fotosensibile, care oferă cea mai completă protecție pentru sănătatea dumneavoastră vizuală
- Rame de calitate, moderne, foarte ușoare, fabricate din materiale anti-alergice, vopsele din pigmenți naturali
- Ochelari de soare cu lentile de cea mai bună calitate pentru copii și adulți
- VARILUX X series lentilele progresive de ultimă generație, care promit vedere fără limite și fără compromisuri, indiferent de activitate

Str. Nicoale Caramfil
Nr. 73, sc B, et 4,
București, Sect. 1

Programări:
0722.500.935
0372707020

oftalmix@oftalmix.ro
www.oftalmix.ro

Luni - Vineri
9.00 - 19.00

Oftalmologia Română, membru activ în cadrul UEMS și European Board of Ophthalmology

Experiența dificilă și totodată inedită a pandmiei SARS COVID-19 demonstrează încă o dată importanța colaborării medicilor la nivel internațional și existenței forurilor Europene de Specialitate. UEMS (Uniunea Europeană a Medicilor Specialiști) și EBO (Boardul European de Oftalmologie) reprezintă forurile europene ale medicilor oftalmologi. De peste 10 ani România este membru activ, prin reprezentanții săi, Conf. Univ. Dr. Marian Burcea, Dr.Cornel Ștefan și Dr. Alina Gheorghe.

Dr. Marian Burcea

„Spitalul Clinic de Urgențe Oftalmologice, București
Universitatea de Medicină și Farmacie „Dr.Carol Davila", București

Dr. Cornel Ștefan

Spitalul Universitar de Urgentă Militar Central „Dr.Carol Davila", București

Dr. Alina Gheorghe

„Spitalul Clinic de Urgențe Oftalmologice, București
Universitatea de Medicină și Farmacie „Dr.Carol Davila", București

Toate evenimentele medicale au fost anulate sau amânate pentru 2021; activitatea și schimbul de experiențe între medici și producătorii de aparatură medicală s-a mutat, așa cum bine știți, în mediul online. Organizatiile de specialitate, UEMS, EBO au fost tot timpul alături de comunitatea oftalmologică. Prin discuții și sesiuni online interactive, alături de colegii din Europa am elaborat protocoale de siguranță pentru pacientii noștri dar și pentru personalul medical fără a neglija importanța vederii, adresabilitatea pacienților și suportul medical și moral.

Cu o istorie de 62 de ani UEMS (Uniunea Europeană a Medicilor Specialiști) este cea mai veche organizatie medicala din Europa. Are în componenta reprezentanți din 40 de țări, a 43 de Societăți Naționale Medicale. UEMS este un for decizional important în societatea medicală europeană; implemetează împreună cu societățile naționale medicale ale țărilor membre standarde medicale de înaltă calitate. Așadar UEMS reprezintă peste 1.6 milioane de medici specialiști și are legături puternice cu instituțiile europene (Comisia și Parlamentul European) și cu OMS.

Dr. Cornel Stefan și Conf. Univ. Dr. Marian Burcea sunt reprezentanții României la UEMS, reprezentanți cu drepturi depline prin participarea lor activă de peste 10 ani la îndeplinirea misiunii UEMS: buna cooperare între personalul medical, creșterea calității serviciilor medicale, crearea unor centre educaționale europene de excelență, crearea protocoalelor medicale interdisciplinare, dezvoltarea modelelor noi de educţtie pentru viitoarele generații de medici specialiști.

European de Oftalmologie (EBO) a fost înființat la Londra în 1992. Este divizia permanentă a disciplinei Oftalmologie în cadrul UEMS. Principalul obiectiv este asigurarea și supravegherea unui standard înalt calitativ de pregătire a viitorilor oftalmologi. Consiliul este alcătuit din delegați naționali clinicieni și cadre universitare cu experiență profesională și didactică, ce contribuie la misiunea EBO. Reprezentanții României sunt Dr. Cornel Stefan și Dr. Alina Gheorghe.

Încă de la înființare obiectivele EBO sunt de a încuraja și crește nivelul standardelor științifice oftalmologice și standardelor îngrijirii pacienților; de a asigura și facilita pregătirea viitorilor medici specialiști oftalmologi prin schimburi de experiență și burse internaționale, prin pregătirea, consolidarea și supravegherea curiculei în disciplina Oftalmologie; prin crearea unei Academii Oftalmologice Europene și unui Institut de Cercetare European, organizarea de întâlniri, simpozioane și congrese.

Cei 3 piloni ai Boardului European de Oftalmologie sunt: grija față de pacient, educație medicală și cercetare.

Prin multă muncă dar mai ales pasiunea membrilor de seamă (G. Coscas, P. Eustace, A. Deutman, etc) EBO a devenit, de-a lungul timpului, o organizație importantă ce consiliază foruri educaționale din cadrul Parlamentului European recomandând standardele necesare programului de pregătire (rezidențiat) pentru tinerii

oftalmologi, supraveghează conținutul și calitatea curiculei de rezidențiat, facilitează schimbul de experințe ale rezidenților între diverse centre EBO din cadrul spitalelor universitare europene.

Pentru o bună organizare și o desfășurare eficientă Boardul European de Oftalmologie este alcătuit din 6 comitete: Comitetul executiv, Comitetul pentru educatie. Comitetul de acreditare a centrelor EBO și a schimburilor de rezidenți, Comitetul forței de muncă, Comitetul de finanțe.

Comitetul executiv organizează întâlnirile EBO și reprezintă legal organizația. Comitetul pentru educație organizează examenul de medic specialist european, examen ce a fost prima dată susținut în 1995. De atunci el se ține în fiecare an la Paris. Importanța acestui examen crește de la an la an, titlul de medic specialist european reprezentând la ora actuală o carte de vizită favorabilă pentru orice oftalmolog; dealtfel în țări ca Belgia sau Elveția acest examen a înlocuit examenul de medic specialist din curila națională. Absolvirea examenului de medic specialist european (FEBO) conferă dreptul de liberă practică, oriunde pe teritoriul UE, fără a fi necesare alte echivalări. România are în fiecare an examinatori, medici devotați și experimentați admiși în comisia de evaluare a acestui examen (Conf. Univ. Dr. Burcea, Prof. Dr. Mihnea Munteanu, Dr. Cornel Ștefan, Dr. Ovidiu Mușat, Dr. Laura Macovei, Dr. Andrei Filip, Dr. Miruna Nicolae, dr. Alina Gheorghe). Numărul maxim de examinatori avut într-un an a fost de 6, arătând implicarea României dar și buna pregătire și experiența oftalmologilor români. Taxa pentru examenul EBO este de 500 euro iar în cadrul Comitetului Director al Societății Române de Oftalmologie (SRO) s-a hotărât că pentru cei ce promovează examenul, SRO susține integral taxa de examen.

Comitetul de acreditare a centrelor EBO (Residency Review Committee) a acreditat Secția de

Oftalmologie a Spitalului Universitar de Urgență Militar Central „Dr. Carol Davila" și Spitalul Clinic de Urgențe Oftalmologice ca centre EBO, unde rezidenți din toată Europa pot veni pentru burse și alte schimburi de experiențe. De asemenea împreună cu colegi din Grecia, Franța, Germania, Austria, Letonia, domnul Dr. Cornel Stefan este membru al boardului comitetului de acreditare a centrelor EBO.

Prin Residency Exchange Committee EBO acordă anual tinerilor oftalmologi burse într-unul din centrele acreditate. Astfel este încurajat dar și asigurat schimbul de experiențe și buna pregătire a viitorilor specialiști europeni oftalmologi.

În concluzie putem afirma cu tărie că oftalmologia română face parte din familia oftalmologiei europene, prin calitatea medicilor, implicit prin calitatea serviciilor lor medicale și chirurgicale dar și prin implicarea activă atât în foruri decizionale (UEMS, EBO - Delegat Național) cât și prin formarea (centrele acreditate EBO de la Spitalul Militar și Spitalul de Urgențe Oftalmologice), susținerea și examinarea viitorilor medici specialiști europeni.

Conflict de interese

Autorii, prin acest articol nu au conflict de interese cu asociațiile sau organizațiile menționate.

EBO
European Board of Ophthalmology

moonlight

SUNGLASSES

MAI MULT DECĂT OCHELARI DE SOARE

SAGEATA

www.sageata.eu

ben.x®
memory eyewear
SAGEATA
www.sageata.eu

Coreflux
Sulodexide

Formula cu o experiență clinică de 30 de ani în Italia

Preț de referință pentru DCI Sulodexide, decontat pe lista B

Coreflux 250 ULS capsule moi și Coreflux 600 ULS/2 ml soluție inj. (i.v./i.m.) sunt medicamente biologice autorizate pe bază de sulodexide.

- Sulodexide este un antitrombotic marcant, activ la nivel arterial și venos cu un profil farmacologic deosebit susținut de efecte pleiotropice: inhibarea aderării plachetare și de activarea sistemului fibrinolitic tisular și circulator.

- Sulodexide normalizează parametrii alterați ai vâscozității sanguine, această acțiune se manifestă în special prin scăderea concentrațiilor plasmatice ale fibrinogenului.

- Profilul farmacologic al sulodexidei descris anterior este completat și cu acțiunea de normalizare a concentrațiilor plasmatice crescute ale lipidelor, realizată prin activarea lipoproteinlipazei.

Criteriile* de includere în tratamentul specific pentru Sulodexide/COREFLUX sunt:

- tromboza venoasă profundă (TVP) și în prevenția recurenței TVP,
- ameliorarea semnificativă a factorilor de risc pentru afecțiunile vasculare și progresia bolii vasculare, recurența unor episoade ischemice fatale și nonfatale,
- tratamentul insuficienței cronice venoase (IVC) în oricare din stadiile CEAP,
- tratament al unei leziuni ischemice,
- tratamentul bolii ocluzive arteriale periferice (BOAP), și în alte patologii care pot fi considerate ca o consecință a unui proces aterosclerotic,
- tratamentul simptomatic al claudicației intermitente, precum și tratamentul durerii de repaus.

- Prevenția și stoparea complicațiilor vasculare ale diabetului: nefropatia diabetică, retinopatia diabetică și **piciorul diabetic**.
- Prin administrarea de Sulodexide **poate fi evitată amputarea piciorului diabetic** și se poate opri evoluția retinopatiei și nefropatiei diabetice.

Denumirea comercială: COREFLUX 250 ULS capsule moi şi **COREFLUX 600 ULS / 2 ml soluţie injectabilă. Denumirea comună internaţională (DCI):** sulodexide. **Compoziţia:** Capsula moale: O capsulă moale conţine sulodexide 250 ULS (unităţi lipasemice sulodexide). Soluţie injectabilă: 2 ml soluţie injectabilă conţin sulodexide 600 ULS (unităţi lipasemice sulodexide). **Indicaţii terapeutice:** Tratamentul afecţiunilor vasculare cu risc de tromboză. **Doze şi mod de administrare: Capsule moi:** Doza recomandată este de 250 - 500 ULS (1 - 2 capsule moi) de 2 ori pe zi. **Soluţie injectabilă:** Doza recomandată este de 600 ULS (o fiolă soluţie injectabilă). În general, este indicat să se înceapă tratamentul cu soluţia injectabilă Coreflux 600 ULS şi, după 15 - 20 zile de tratament, să se continue cu capsule moi Coreflux 250 ULS timp de 30 - 40 zile. **Contraindicaţii:** Hipersensibilitate la: sulodexide, heparină, alte produse de tip heparinic sau la oricare dintre excipienţi. Diateză şi boli hemoragice. **Atenţionări şi precauţii speciale pentru utilizare:** Când un tratament anticoagulant este în desfăşurare, se recomandă monitorizarea parametrilor coagulării. **Fertilitatea, sarcina şi alăptarea:** este de preferat să se evite administrarea Sulodexide în timpul sarcinii şi alăptării.

Acest medicament se eliberează pe bază de prescripţie medicală PRF.
Pentru informaţii complete consultaţi rezumatul caracteristicilor produsului.
Acest material promoţional este destinat profesioniştilor din domeniul sănătăţii.

Sanience

Sanience S.R.L.,
Str. Fr. Chopin nr. 1A, Sector 2, Bucureşti.
E-mail: office@sanience.ro

Siguranță la administrarea pe termen lung și în asocierile curente

Coreflux
Sulodexide

Tratamentul antitrombotic cu Sulodexide/COREFLUX este un tratament de lungă durată, fiind destinat unor afecțiuni cronice și de prevenție a complicațiilor diabetului.

Eficacitatea sulodexide, ca medicament biologic, nu depinde de: vârstă, sexul pacientului și nici de severitatea bolii, administrarea fiind benefică pentru toate aceste categorii de pacienți.

Acțiunea antitrombotică este datorată inhibării, dependente de doză, a unor factori ai coagulării, în principal factorul X activat. Interferența cu trombina rămâne însă la un nivel nesemnificativ, coagularea nefiind astfel influențată.

Astfel, antitromboticul Coreflux pe bază de sulodexide **nu prezintă efecte secundare hemoragice, când este administrat oral** și are un risc hemoragic redus comparativ cu alți glicozaminogligani terapeutici (GAGi, ca de ex. heparina și heparina cu greutate moleculară mică) când se administrează pe cale parenterală.

Aceasta este o consecință a unei interacțiuni mai reduse cu antitrombina III și a inhibiției simultane a cofactorului II al heparinei, obținându-se o inhibiție semnificativă a trombinei cu o anti-coagulare sistemică minimă.

Monitorizarea parametrilor sistemici ai hemocoagulării **nu este necesară la dozele sugerate. Terapia combinată cu medicamente cu potențial hemoragice** (AINS, antiagregante plachetare etc.) **este sigură**.

Datorită toleranței deosebite și a procentului foarte redus al efectelor secundare (sub 1%), nu sunt date publicate ce ar recomanda scăderea dozelor, față de dozele recomandate uzual.

SCHEMA DE TRATAMENT	
Doza inițială: o fiolă pe zi i.m. sau i.v.	**15 - 20 zile**
Doza de menţinere: 1 - 2 capsule de 2 ori pe zi	**30 - 40 zile**
Ciclul complet de tratament se va repeta cel puţin de două ori pe an.	

* În acord cu protocolul terapeutic Sulodexide (B014I) aprobat de Ministerul Sănătății, publicat în Monitorul Oficial al României.

Data APP/Revizuirii textului 08. 2014 RO/REV/03/2019

Inițierea tratamentului se face de către medicii specialiști care diagnostichează și tratează boli vasculare cu risc de tromboză.

Continuarea se face de către medicul de familie în baza scrisorii medicale emise de specialist.

Acest medicament se eliberează pe bază de prescripţie medicală PRF.
Pentru informaţii complete consultaţi rezumatul caracteristicilor produsului.
Acest material promoţional este destinat profesioniştilor din domeniul sănătăţii.

Sanience

Sanience S.R.L.,
Str. Fr. Chopin nr. 1A, Sector 2, Bucureşti.
E-mail: office@sanience.ro

Corecția viciilor de refracție cu implantul Visian ICL

Visian ICL – este o lentilă din colagen care interacționează cu structurile oculare pentru a corecta viciul de refracție. Spre deosebire de lentilele de contact tradiționale care se aplică pe suprafața ochiului, implantul Visian ICL este poziționat la interior, între iris și cristalinul natural. Odată implantat, acesta poate rămâne în ochi pe termen nelimitat dar dacă acuitatea vizuală se schimbă dramatic în timp, implantul poate fi ușor îndepărtat și/sau înlocuit. Comparativ cu alte proceduri pentru corecția chirurgicală a refracției, implantul Visian ICL oferă o acuratețe vizuală superioară. Implicit și o satisfacție mai mare a pacientului.



Dr. Oana Postolache

Medic primar,
Clinica Oftalmologică Gauss

Implantul Visian ICL poate corecta dincolo de limitele LASIK. Acest implant asigură o vedere clară, cu o dimensiune și o profunzime de câmp mai mare. Ca urmare a rezultatelor, a fost supranumită "Vederea de înaltă definiție – High Definition Vision.

Procedura Visian ICL nu modifică structura ochiului și nu presupune îndepărtarea de țesut – așa cum se întâmplă la intervențiile chirurgicale laser, care modifică refracția corneei, cum ar fi LASIK, PRK sau SMILE. Procedeul presupune introducerea unei lentile în interiorul ochiului, care va completa sistemul optic natural format din corneea și cristalinul natural, pentru îmbunătățirea performaţelor sale. Implantarea Visian ICL necesită o incizie micăîn timpul unei proceduri chirurgicale scurte, cu ameliorarea aproape imediată a acuității vizuale.

Sarcina este o contraindicație pentru această intervenție

În cursul unei proceduri scurte efectuată ambulator, Visian ICL poate fi implantat într-un ochi miop sau hipermetrop, cu sau fără astigmatism, pentru corecția tulburărilor de vedere.

Implantul Visian ICL ajută la corectarea vederii fără a modifica anatomia ochiului. Procedura chirurgicală pentru implantareaVisian ICL este asemănătoare cu cea pentru operația de cataractă, durează circa 15 minute și nu necesită spitalizare. Însă, spre deosebire de operația de cataractă, în timpul procedurii Visian ICL cristalinul natural **NU** va fi îndepărtat din ochi. De asemenea, această procedură **NU** necesită îndepărtarea de țesut corneean, așa cum se întâmplă în cursul intervențiilor PRK sau LASIK.

Intervenția chirurgicală **Visian ICL** este o operație efectuată ambulator care durează circa 15 minute și care are câteva etape importante:

Preoperator este necesară evaluarea stării de sănătate prin examene de laborator (hemoleucogramă, glicemie, colesterol, timp de coagulare etc.), controlul tensiunii arteriale, electrocardiogramă și consult cardiologic.

Se efectuează o serie de investigații preoperatorii: refracție **manifestă** (sferă, cilindru, ax), refracție cu ciclopegie (distanță, vertex, keratometrie), ACD, grosimea corneei, WTW, numărătoare celule endoteliale, refracția țintă, refractie manifestă (sferă, cilindru, ax).

Pe baza datelor obținute și a corecției necesare pentru îmbunătățirea funcției vizuale, chirurgul va decide dacă pacientul poate fi candidat pentru implantarea Visian ICL.

Există mai multe modele:V_4B – care necesită iridotomie și V_4C care nu necesită iridotomie, VTICH și VTICMO (torice).

Scopul intervenției chirugicale Visian ICL e corectarea viciilor de refracție mari cu îmbunătățirea acuității vizuale la toate distanțele și creșterea vederii.

În categoria candidaților pentru Visian ICL pot intra pacienții care:

- Au vârste cuprinse între 21 și 45 de ani
- Prezintă miopie moderată sau severă/hipermetropie însoțită sau nu de astigmatism cu dioptrii cuprinse între -20,0D și +10,0D, astigmatism de până la +6,0D
- Prezintă o adâncime a camerei anterioare sufiecintă și o densitate de celule endoteliale acceptabilă (aceste date vor fi determinate numai după un examen oftalmologic complet).
- Dioptriile ochelarilor existenți nu s-au modificat cu mai mult de 0,5D în ultimul an.
- Prezintă miopie severă, au corneea foarte subțire sau „sindrom de ochi uscat" (pacienți la care tratamentul chirurgical laser este contraindicat)
- Nu prezintă boli oculare preexistente pentru glaucomul, iridociclita sau retinopatia diabetică
- Nu au fost depistate alte contraindicații, inclusiv alergii la medicamentele utilizare în cursul intervenție chirugicale pentru corectarea refracției.

Clinica Oftalmologică DIOPTIC angajează medic oftalmolog!
Detalii la telefon 0729.951.289

Cabinetul oftalmologic Dioptic dispune de un personal înalt calificat, cu experiență, vă stă la dispoziție pentru consultații oftalmologice complete și servicii de optică medicală, utilizând aparatură și materiale performante. Scopul activității cabinetului este de a face disponibile rezultatele optime ale identificării precoce a problemelor oculare și tratamentului oftalmologic cu ajutorul experienței, pregătirii profesionale și aparaturii performante.

Identitatea vizuală DIOPTIC este expresia promisiunii brandului. Ne angajăm să oferim servicii medicale de calitate, să utilizăm ultima tehnologie, să lucrăm în echipa, să oferim doar produse de bună calitate, să păstrăm rolul decisiv de partea medicului și să ne implicăm în comunitatea în care ne dezvoltăm. Misiunea DIOPTIC este asigurarea unei experiențe de excelență și plină de compasiune pacienților ce interacționează cu noi, oferirea de servicii oftalmologice complete, de calitate, cu prețuri responsabile, într-un mediu accesibil, suportiv, care să se reflecte în rezultate foarte bune și satisfacție pentru pacienți. Acest lucru se traduce prin îmbunătățirea calității vederii și implicit, a vieții dumneavoastră.

Un aspect important al activității prestate este și educarea pacienților în scopul prevenirii afecțiunilor oftalmologice, printr-o monitorizare continuă a stării sănătății. Prin neglijența de care dau dovadă majoritatea oamenilor, în condițiile stresului cotidian, se expun unui pericol considerabil de a agrava o afecțiune, care într-un stadiu inițial ar fi fost mult mai simplu de vindecat. În acest context, rolul nostru este acela de a informa corect pacienții cu privire la acest aspect foarte important.

Clinica Oftalmologica DIOPTIC:
Suceava, Str. Ștefan cel Mare, nr. 3, bl.8, sc. D, parter (lângă Biserica Sf. Dumitru), jud. Suceava.
Tel: 0330 803 003 / 0771 330 881
Fax: 0330 803 003,
e-mail: focus.optic@yahoo.com
Punct de lucru: Câmpulung Moldovenesc, jud. Suceava, Calea Transilvaniei, nr. 31 (Lângă Biserica Catolică)
Tel. 0771 234 607

Clinica Oftalmologică Dioptic oferă următoarele servicii:

- examen fund de ochi
- consultații oftalmologice complete
- analiză câmp vizual computerizat
- presiune intraoculară non-contact
- determinări dioptrii
- tratamente oftalmologice
- montare lentile ochelari cu aparatură ultra modernă
- lentile fotocromice
- ochelari de vedere
- rame ochelari
- ochelari de soare, lentile de contact etc.

Sindromul eșecului în chirurgie

Chirurgia este una dintre multiplele ramuri medicale, fiind o metodă terapeutică, de cele mai multe ori radical-curativă. Ea se folosește de mijloace tehnice din ce în ce mai sofisticate în scopul realizării scopurilor propuse, cu cât mai puține efecte nedorite pentru pacient. Chirurgia este profund dependentă de progres și a fost marcată pozitiv de fiecare etapă de dezvoltare a medicinei. Iată principalele revoluții moderne care au marcat considerabil progresele chirurgiei. Le enumeram pe scurt.

E. Brătucu, Cl. Daha, M. Marincaș, Sânziana Ionescu, V. Prunoiu

- Anestezia generală - W. Morton 1846. Astăzi a devenit posibilă îndeplinirea dezideratelor patrulaterului anestezic: analgezie, hipnoză, relaxare musculară și menținerea homeostaziei. Principala limitare a chirurgiei era durerea de care era însoțită. Aceasta condiționa timpul scurt în care trebuia să se desfășoare actul operator. Anestezia generală a permis un salt uriaș în amploarea actului chirurgial.
- Antibioticele - Este meritul lui Domagk care descoperă sulfonamidele în 1935 și al lui Fleming care în 1928 descoperă penicilina, introdusă în practică de către H.Florey și E.Boris Chain în 1942. Din acel moment chirurgia a avut la îndemână o puternică armă de combatere a uneia din cele mai agresive complicații postoperatorii – infecția. Acest arsenal –antibioticul - a generat un marcant surplus de încredere în lumea chirurgicală. Din acest moment totul s-a accelerat în termeni de progres, totul a devenit posibil.
- Imagistica de performanță - începuturile imagisticii revin radiologiei, meritele aparâinând lui W. Conrad Roentgen. (1895). Relativ recent a apărut radiologia digitală și radiologia EOS, aceasta din urmă oferind imagini de ansamblu ale corpului, din față, profil și, mai ales, tridimensionale. Despre computerte tomograf și rezonanță magnetică nucleară nu mai este nevoie a le sublinia performanțele și valoarea. Există actualmente o serie întreagă de programe care generează reconstrucții și substracții. Se obțin imagini de mare acuratețe ale organelor, informații asupra structurilor și vascularizației acestora. A devenit astfel posibilă reconstrucția 3D pentru fiecare zonă de interes. Mai modestă, echografia face și ea pași pe drumul ameliorării sensibilității, dar nu este încă o investigație de ultimă etapă exploratorie. În fine, a apărut scannerul, care oferă imagini color 3D, pe baza unei tehnologii care utilizează un accelerator de particule de mare putere prin tehnica Medpix. Metoda apartine lui Phill și Anthony Butler, tată și fiu din Noua Zeelandă.

Folosind mijloacele enumerate până acum - anestezie, antibiotice, imagistică - limitele chirurgiei s-au largit. A devenit astfel posibilă tratarea unor situații patologice de mare risc. În susținerea pacientului de mare risc a intervenit și terapia intensivă.

- Terapia intensivă – susținerea și suportul bolnavului chirurgical este astfel asigurată printr-o serie de mijloace tehnice indispensabile pentru a corecta disfuncțiile de organ preexistente sau apărute intra și postoperator. A enumera aici toate resursele în tratamentul pacientului critic este imposibil.
- Endoscopia - nu există segmente sau organe cavitare care să nu poată fi abordate endoscopic, prin obținerea de imagini în timp real: toracoscopie, laparoscopie, mediastinoscopie, bronhoscopie, endoscopie digestivă etc. Tehnologia endoscopică a avansat rapid, iar astăzi oferă șansa unor procedee terapeutice de mare succes în domeniul patologiei digestive, urinare, bronhopulmonare etc.
- Laparoscopia - în fapt este tot o metoda de endoscopie dar utilizată doar de către chirurgi. Este o tehnică în dezvoltare rapidă: cirurgie digestivă, chirurgie bariatrică, a toracelui și mediastinului.
- Transplantul de organe - după primele tentative de transplant renal, în anii 1960 a urmat celebrul transplant de cord în 1967. Abia din 1980 transplantul a câștigat teren, astăzi fiind una dintre cele mai mari realizări în domeniul medical. Pentru a avea doar o idee despre ce este azi transplantul de organe, aproximativ 600.000 de transplante sunt realizate anual în USA.

Am enumerat până acum doar o parte dintr-o serie întreagă de achiziții moderne care au dus medicina și chirurgia până la locul pe care se află astăzi. Indiferent de progresele remarcabile din chirurgie, responsabilitatea rămâne în totalitate în sarcina chirurgului care efectuează actul operator. De mai mulți ani, în practica medicală au apărut două elemente noi care reglementează actul terapeutic. Este vorba de asigurarea de malpraxis și de consimțământul informat. Aceste reglementări par suficiente și acoperitoare pentru gesturile terapeutice ale chirurgului. Dar nu este chiar așa. Aceste certificate de garanție pentru chirurg sunt valabile, dar și interpretabile. Până unde pot merge cu absolvirea chirurgului de un eventual eșec terapeutic? Dar ce este eșecul în chirurgie? Este cuantificabil ? Nemulțumirea pacientului este egală cu eșecul terapeutic? Iată o serie de întrebări care așteaptă răspuns. Eșecul este definit de DEX ca îinfrângere, insucces nereusită. Insuccesul în medicină nu poate apărea decât ca urmare a unui act terapeutic Evident că pentru pacient, cea mai nedorită opțiune de tratament este cea chirurgicală. Nici nu este de mirare. În ziua de azi există o ofertă nelimitată de alternative terapeutice pentru care nu se cere calificare medicală: plante medicinale, bioenergie, terapie magnetică, lumină polarizată etc. Pacientul este îndemnat a apela la aceste expediente în speranța

unei vindecări miraculoase, evitând astfel chirurgia. Evocarea unui tratament chirurgical atrage în mod cert o reacție de teamă. Chirurgia presupune un act agresiv care declanșează la pacient reacția naturală a instinctului de conservare . Actul operator se realizează printr-un contact fizic direct între pacient și medicul curant. Este un act radical și de cele mai multe ori curativ. Dar, sigur că rezultatul poate fi acompaniat de o gamă întreagă de riscuri și complicații. Pacientul este obligat să-și dea consimțământul la ceea ce urmează să se întâmple cu el. El trebuie să accepte agresiunea care se va adresa propriei sale anatomii. Cu toate progresele realizate de către chirurgie, riscurile sunt prezente și foarte puțin schimbate: ocluzii, sepsis, hemoragii, fistule, eviscerații, trombembolii etc. Medicul curant va aduce la cunoștința pacientului toată această listă de complicații, greu de acceptat, dar care va trebui consimțită prin semnătură – consimțământul informat.

Cândva, un celebru chirurg, Rene Leriche spunea: „fiecare chirurg are în suflet un loc plin de amărăciune unde trebuie să caute o explicație pentru eșecurile sale". El a prevăzut faptul că chirurgia va fi din ce în ce mai dependentă de dezvoltarea tehnologică și că vor apărea subspecialități. Dar, totdeauna va rămâne, de neînlocuit, contactul reconfortant între pacient și chirurgul său: „omul este făcut din simțăminte și carne, dar are nevoie de înțelegere și asistență în momentele sale dificile". Leriche a subliniat faptul că „era condotierilor în chirurgie a trecut. Azi, cei care fac chirurgie trebuie să fie complet informați asupra pacientului și asupra bolii sale". Aceste percepte avansate de către R.Leriche se regăsesc azi în reglementările privind etica actului medical și codurile de deontologie. Chirurgia trebuie să evite riscul de a-și pierde sufletul, caracterul umanitar. Toate aceste aspecte le găsim discutate de nume mari din chirurgie, personalități care și-au așternut în scris gândurile despre această nobilă profesie. Enumeram doar câteva nume care și-au adăugat la notorietate și calitatea de memorialiști: James Harpole (nume real James Johnston Abraham), Robert Soupault, Dan Setlacec, Ion Juvara, Tiberiu Ghițescu. Aceștia, în monografiile dedicate chirurgiei s-au pronunțat cu fermitate asupra valorii umane a chirurgiei. Puterea considerabilă a chirurgului, se poate spune chiar colosală, nu trebuie să influențeze cu orice preț decizia terapeutică. Orgoliul profesional se va plăti de către pacient.

Și atunci, care este sindromul eșecului în chirurgie? Lipsa rezultatului terapeutic scontat, așteptat de către chirurg și sperat de către bolnav constituie coordonatele acestui sindrom de insatisfacție a celor doi parteneri, medic și pacient. Bolnavul are tendința să îndrepte vinovăția asupra medicului curant. Pe de altă parte, chirurgul suferă pentru nereușită, eșec pe care de cele mai multe ori nici nu îl înțelege.

Majoritatea complicațiilor generatoare de eșec nu pot fi reținute în sarcina chirurgului.

Pentru că în principiu există două feluri de erori: de fapt și de normă. În prima variantă, medicul curant se achită conștiincios de obligațiile sale, depune toate diligențele de diagnostic și tratament, deci se poate spune că a avut un comportament profesional adecvat, corect. Evoluția complicată, în această variantă, este datorată unor insuficiențe ale medicinei din momentul dat. Cu toate eforturile chirurgului, aplicând protocoale terapeutice corecte, se ajunge totuși la un rezultat cu defect. Rezultă că eroarea de fapt care a determinat eșecul nu ține de calitatea actului medical oferit de către medic și deci nu este imputabilă acestuia. În cealalaltă variantă - eroare de normă - se întrunesc condițiile vinovăției. Medicul curant nu respectă protocoalele unanim acceptate, în vigoare, care reglementează comportamentul profesional în situația dată. Deci, se încalcă o serie de norme profesionale, iar aceasta este o greșeală, imputabilă medicului curant. Acesta își îndeplinește datoria cu defect, neprofesionist, creind

un prejudiciu de care este responsabil. Eroarea de normă poate fi comisivă (face ceea ce nu trebuie făcut) sau omisivă (nu face ceea ce trebuie facut). De aici rezulta culpa, vinovăția, comisivă sau omisivă. Pacientul este obligat, pentru a avea acces la actul medical, să semneze consimțământul informat, alături de medicul curant. Odată semnat, acest consimțământ este acoperitor pentru riscurile inerente, justificate, ale actului medical pe care pacientul îl accepta conștient la ce urmează a se supune. Este informat. Dar acest consimțământ nu absolvă de greșelile medicale, adică de erorile comisive sau omisive, care se constituie în greșeli. La modul sintetic, cam așa stau lucrurile în cazul eșecului în chirurgie.

Conform lui Graham Greene „eșecul este o formă de a muri" , dar și șansa de a încerca din nou. Se zice de către unii că frica de eșec este motorul progresului. Posibil. În 2008 a fost publicată o lucrare privind „Răspunderea profesională medicală", prin strădania Colegiului Medicilor din România, sub coordonarea doamnei profesor Beatrice Ioan, președinta Comisiei Superioare de Disciplină, la acel moment. Materialul prezentat este amplu și abordează problemele esențiale ale răspunderii medicale. Autorii afirmă pe drept cuvânt că „un medic timorat, îngrozit de răspunderea profesională va aborda cele mai puțin riscante procedee, dar care adesea sunt și cele mai puțin utile. Obsesia răspunderii determină eludarea cazurilor grele și degradarea relației medic - pacient".

Vom încerca să exemplificăm unele situații întâlnite în practica autorilor acestui material.

Pacientă, 72 ani, cu neoplasm de rect documentat anatomo-patologic, situat la 4 cm de orificiul anal, se prezintă la medic și solicită o operație cu păstrarea evacuării pe cale naturală, adică cu păstrarea canalului anal. A refuzat anusul contranaturii. Medicul curant aprobă alegerea pacientului și îi propune rezecția de rect ultrajoasă cu anastomoză colo-anală. Se obține consimțământul informat. Are loc intervenția chirurgicală dorită de pacientă . Postoperator evoluția se complică considerabil: stenoză anastomoză și fistulă colo-vaginală masivă. Au loc două reintervenții executate de către același chirurg, în speranța de a închide fistula și a sancționa stenoza. Nu se obține nici un rezultat. Pacienta părăsește țara și se adresează unui reputat serviciu de chirurgie din Europa. Din nou se reintervine în dorința de a păstra calea de evacuare anatomică pentru materiile fecale. Rezultat dezastruos. Fistulă colo-vaginală masivă, drastic invalidantă. Reîntoarsă în țară, se efectuează colostomie definitivă cu rezecția canalului anal și a anastomozei colo-anale. Medicul operator roman este reclamat pentru prejudicii materiale și morale. Urmează ancheta disciplinară. La discuția cu pacienta, aceasta reproșeaza medicului curant că nu i s-a făcut de la început amputație de rect. I s-a obiectat faptul că dânsa a solicitat imperios păstrarea anusului și a semnat consimțământul informat în acest sens. Pacienta a obiectat că există protocoalele Ministerului Sănătății destinate cancerului de rect, iar acolo se prevede că neoplasmele de rect aflate la 4 cm de orificiul anal trebuie supuse amputației de rect. Medicul curant trebuia să respecte protocolul, chiar dacă pacienta a solicitat o altă procedură. Chirurgul trebuia să fie inflexibil și să rămână în litera reglementării. În această situație se poate susține că chirurgul a respectat normele impuse de reglementările în vigoare? S-au încălcat aceste norme? Evident că da. Chirurgul ar fi trebuit să refuze cererea pacientei, fiind condiționat de respectarea regulamentelor profesionale, norme pe care pacienta, la acea dată a operației, nu le cunoștea. Deci, este vorba de o eroare comisivă, medicul făcând ce nu trebuia să facă.

Tânăr de 25 de ani, adus de urgență la un spital județean cu insuficiență respiratorie acuta, în colaps, stare instalată în urma unui accident de muncă - s-a surpat un mal de pământ, determinând traumatism prin compresie toracică. Rapid, s-a documentat hemopneumotorace stâng. A fost stabilizat parțial în terapie intensivă. S-a solicitat chirurgului de gardă, chirurg general, pentru a instala un drenaj pleural prin pleurostomie. Chirurgul de gardă a obiectat că nu are competență în efectuarea pleurostomiei, ceea ce era un neadevăr. Atunci, s-a solicitat transfer la București, dar pacientul a decedat între timp, la poarta spitalului, în salvarea de București. Cum poate fi încadrat acest refuz de implicare ce a condus la decesul unui tânăr? Evident că este o eroare prin omisiune, adică neîndeplinirea unei obligații profesionale.

Dar, nu întotdeauna se întâmplă așa. Nu rareori apar situații contradictorii care iau naștere în urma unor vicii de comunicare între pacient / familie și medic. Comportamentul medicului este esențial, de maximă importanță. Se poate spune că este chiar hotărâtor. Familia pacientului se afla în cea mai nedorită situație din viață - boala. Este amenințată însăși existența unui membru al familiei. Riscul de a pierde o persoană dragă modifică și exacerbează dramatic trăirile și comportamentul celor aflați în suferință. Pe acest psihic profund perturbat, în funcție de gravitatea bolii, survine și un mod de comportament impropriu al medicului. Starea conflictuală este rapid constituită și aproape garantată. Comunicarea insuficientă, eliptică, confuză, în termeni aroganți, cu superioritate este capabilă să genereze sentimente de revoltă și resentimente la aparținători. Acestea vor produce efecte și se vor exprima dacă apar complicații și evoluția pacientului este nefavorabilă.

Exemplele pot continua la nesfârșit. Aproximativ 14-17% dintre reclamațiile adresate către Colegiul Medicilor au o susținere reală și corespund adevărului. Sunt înregistrate ca și erori medicale și pun un semn de întrebare asupra comportamentului profesional al medicului respectiv. O atenție crescută din partea profesionistului, compasiunea pentru suferința aproapelui, mândria profesională și respectul de sine sunt singurele soluții viabile pentru a efectua un act medical de calitate și a oferi satisfacții pacienților. Altfel, în absența acestor criterii de comportament, profesia medicală își pierde valoarea, prestigiul și nobletea care trebuie să o definească.

Bibliografie

- Henry Marsh - Să nu faci rău, ed.LITERA, 2016
- James Harpole - Behind the surgeon's mask, ed.F.A.Stokes Comp., 1940
- James Harpole - La legion blanche, ed. Gerard & Cie,Collection Marabout, 1958
- V.Astărăstoaie, Beatrice Ioan, Gh.Borcean, L.Fătu - Răspunderea disciplinară medicală, broșură CMR, 2012
- T. Ghițescu - Chirurgul, Ed. Științifică și Pedagogică, 1979
- R. Soupault - Pleins pouvoirs sur la vie, Ed. Fayard, 1969
- D. Setlacec Chirurgul și lumea sa, Ed. Albatros, 2004
- I. Juvara – Așa a fost. Amintirile unui chirurg, Ed. Du Style, 1996
- Raluca Mihaela Simion - Malpraxisul medical: oportunitate sau realitate, ed. Humanitas, 2010

JEOMED®
İLAÇ ve SAĞLIK ÜRÜNLERİ A.Ş.

Tratament antiparazitar pentru blefarită

Managementul blefaritei cronice și demodicozei oculare

BlefariTTO®

DEMODEX

Gama de produse cu ulei de tea tree are efect de barieră protectoare

81,25% din pacienții cu blefarită cronică prezintă infestare cu DEMODEX

Gama de produse cu efect de barieră protectoare BlefariTTO este indicată în blefarita cronică, alergie, disconfort la purtarea lentilelor de contact, sindromul de ochi uscat, senzație de arsură la nivelul ochilor cauzate de Demodex, Propioni bacterium acnes și stafillococi, ochi obosiți datorită utilizării prelungite a aparatelor digitale (computer, smartphone sau consolă de jocuri), conjunctivită, ochi obositi, infecții bacteriene și infestări parazitare (demodex), infecție conjunctivală, disfuncția glandelor meibomiene, etc.

Uleiul de Tea Tree are efect antibacterian, antiparazitar, antiinflamator, antiviral.

3D Vision 0744.629.515 office@eyecare.ro

Operația de cataractă congenitală folosind tehnica BIL (Bag-In-the-Lens)

Tehnica BIL (bag-in-the lens) reprezintă un pas important în chirurgia cataractei copilului, având ca principal beneficiu rata foarte mică de opacifiere a capsulei posterioare (PCO).

Dr. Andreea Ciubotaru

Doctor în științe medicale – LMU München, Președinte al SRSO, Director Medical al Spitalului de Oftalmologie Infosan București

În practica medicală oftalmologică, la copii, putem întâlni o varietate largă de opacităţi cristaliniene de la opacităţi mici, punctiforme pâna la opacifierea totală a cristalinului. De multe ori, aceste opacităţi congenitale ale cristalinului pot fi acompaniate de alte anomalii ale globilor oculari precum microcorneea, megalocorneea, colobomul irisului, aniridia, persistenţa vascularizaţiei fetale. Nu toate aceste opacifieri ale cristalinului descoperite la sugari sau copii necesită operaţie. De exemplu, cele mici sub 2-3 mm, mai ales dacă sunt paracentrale, de regulă nu trebuie operate, pentru că nu influenţează vederea.

Dacă însă, în cursul examinării oftalmopediatrice descoperim opacităţi centrale, dense ale cristalinului, mai mari de 3-4 mm, care scad semnificativ acuitatea vizuală, ele trebuie îndepărtate chirurgical. În aceste situaţii, operaţia de cataractă congenitală ar trebui făcută în primele 3-4 luni de viaţă, înainte de apariţia secuselor de nistagmus. De asemenea, trebuie ştiut că implantarea cristalinelor artificiale este extrem de sigură la sugari, chiar de la vârsta de 3-4 luni.

Pentru a calcula valoarea dioptrică a cristalinului ce urmează a fi implantat, la copii trebuie să efectuăm biometria sub anestezie generală: măsurăm axul antero-posterior al globului ocular (cu ajutorul biometrului ultrasonic), K-urile corneene (cu ajutorul autokeratorefractometrului portabil) şi folosind formulele SRK-T sau Hoffer Q, calculăm valoarea lentilei intraoculare pe care o vom implanta. Alegerea valorii dioptice a implantului artificial o facem în funcţie de vârsta copilului, lăsând o hipermetropie restantă pe care o vom corecta ulterior cu ochelari (de ex: la vârsta de 5 luni, hipermetropia restantă va fi de +6.00 Dsf).

Din punct de vedere tehnic operaţia de cataractă la copil comportă câteva particularităţi. Întrucât la copil capsula cristaliniană este extrem de elastică, cel mai dificil pas al operaţiei de cataractă îl reprezintă capsulorexisul, care trebuie făcut cu pensa de capsulorexis 25 G. Pentru că nucleul cristalinian este moale, nu folosim facoemulsificarea, ci aspirăm masele cristaliniene. Pentru a reduce riscul de apariţie a cataractei secundare, putem efectua capsulorexis posterior. De asemenea, la copil, toate inciziile trebuie să fie suturate la sfârşitul operaţiei de cataractă, spre deosebire de operaţia efectuată la adult.

În Romania, tehnica utilizată cel mai frecvent în operarea cataractei copilului este tehnica "Lens in the bag"(LIB), care, după efectuarea capsulorexisului şi aspirarea cristalinului, constă în plasarea implantului în sacul cristalinian. În această situaţie, celulele epiteliale situate pe capsula posterioară a cristalinului se înmulţesc ducând în 100% din cazuri la opacifierea capsulei posterioare şi apariţia cataractei secundare în luni sau chiar ani de la operaţia iniţială. De asemenea, în timp, la mulţi ani după operaţia de cataractă, sacul capsular se poate contracta, îşi pierde elasticitatea, fibrele zonulare se întind, capsula posterioară îşi poate pierde transparenţa, toate aceste modificări putând fi influenţate de mărimea şi forma hapticelor implantului, mărimea rexisului anterior sau aria de contact a sacului capsular cu lentila intraoculară.

Pentru a evita aceste complicaţii tardive care ţin de centrarea implantului şi mai ales pentru a scădea rata de apariţie a cataractei secundare, Doamna Prof. Marie Jose Tassignon a dezvoltat tehnica BIL (Bag-in-the-lens).

Tehnica BIL

După efectuarea capsulorexisului anterior (care trebuie să fie centrat, de diametru aproximativ 5 mm) şi aspirarea maselor cristaliniene, se puncţionează central capsula posterioară cristaliniană si se injectează OVD cu greutate moleculară mare în spaţiul Berger, spaţiu virtual situat între capsula posterioară cristaliniană şi hialoida anterioară. Ulterior, se efectuează capsulorexisul posterior, care trebuie să fie mai mic cu 1-1.5 mm decât cel anterior şi concentric cu acesta. Urmează implantarea cristalinului artificial. Implantul folosit în tehnica BIL este o lentilă intraoculară sferică monofocală hidrofilă, care are partea optică biconvexă de 5 mm şi două haptice plane eliptice, aliniate perpendicular între ele. Prin această tehnică, implantul intraocular nu este poziţionat în sacul capsular, ci după efectuarea capsulorexisului anterior şi posterior de anumite dimensiuni, marginile circulare ale capsulei anterioare respectiv posterioare sunt introduse într-un şanţ care înconjoară periferia opticului implantului. Adică haptica posterioară alunecă sub capsula posterioară, iar haptica anterioară se sprijină pe partea superioară a capsulei anterioare. De fapt, cele 2 capsule cristaliniene fiind introduse în şanţul opticului circular (ca într-un sandwich) împiedică migrarea celulelor epiteliale lenticulare către axul vizual, prevenind asfel apariţia opacifierii capsulei posterioare.

Concluzie

Tehnica BIL previne apariţia opacifierii capsulei posterioare, precum şi fimozarea rexisului, îmbunătăţind în acelaşi timp centrarea implantului, precum şi stabilitatea rotaţională.

SPITALUL DE OFTALMOLOGIE INFOSAN BUCUREȘTI

Cine suntem și ce facem?

Centru de excelență în oftalmologia adultului și oftalmopediatrie. Efectuăm consultații pentru boli oculare rare și investigații complexe (ERG, EOG, PEV). Operații pentru copii sau adulți: cataractă congenitală prin tehnica BIL, cataracta adultului, strabism și nistagmus (adulți și copii), ptoză palpebrală, etc. La Spitalul Infosan se efectuează consultații și operații decontate de **CNAS.**

ANGAJĂM MEDICI OFTALMOLOGI

Angajăm medici specialiști oftalmologi sau medici primari oftalmologi pentru efectuarea consultațiilor private și în contract cu CASMB. Oferim:

- **Aparatură de ultimă generație**
- **Cazuistică variată**
- **Venituri atractive**
- **Susținere pentru dezvoltarea profesională și carieră de lungă durată**
- **Sponsorizări pentru participarea la congrese naționale și internaționale**

Trimiteţi-ne acum CV-ul la: **office@infosan.com.ro!**

www.infosan.ro

VISION-R™ 800

REFRACȚIA REINVENTATĂ

ESSILOR INSTRUMENTS

RAXONE®
idebenonă 150mg comprimate filmate

NEUROPATIA OPTICĂ EREDITARĂ LEBER

Aproximativ **1 din 2** pacienți care au primit Raxone au experimentat **recuperare clinică relevantă** după o perioadă medie de 24 de luni de tratament.[1,2,3]

Aproximativ **1 din 2** pacienți care au primit Raxone au experimentat **stabilizare clinică relevantă** după o perioadă medie de 28 de luni de tratament.[1,2,3]

PESTE 80%

din pacienți pierd cvasitotal acuitatea vizuală în primele 12 luni de la debut

Pierdere rapidă, nedureroasă a vederii la un ochi, urmată de afectarea celuilalt în câteva zile sau săptămâni [4, 5]

80% dintre pacienți sunt de sex masculin cu vârstă cuprinsă între 15 și 35 ani [6]

Scotom central sau centrocecal [4,7,8]

Inflamarea fibrelor nervoase retiniene, microangiopatii și paloare temporală disc optic [4,7,8]

Istoric familial de LHON [9,10]

3 MUTAȚII

genetice determină peste 90% din formele clinice: 11778GA>A 3460G>A, 14484T>C

Referințe:
1. Llòria X et al. Poster presentation, PA75, EUNOS 2017, Budapest, Hungary;
2. Llòria X et al. Acta Ophthalmologica. 2017; 95:S259. Poster presentation, T041, EVER 2017, Nice, France;
3. Catarino CB. et al., manuscript submitted;
4. Carelli V et al. J Neuroophthalmol. 2017; 37:371–81;
5. Llòria X et al. Acta Ophthalmologica. 2017; 95:S259. Poster presentation, T041, EVER 2017, Nice, France;
6. Fraser J et al. Surv Ophthalmol. 2010; 55:2199–334;
7. Yu-Wai-Man P et al. J Med Genet. 2009; 46:145–8;
8. Barboni P et al. Ophthalmology. 2010; 117:623–7;
9. LFraser J et al. Surv Ophthalmol. 2010; 55:2199–334;
10. Yu-Wai-Man P et al. Prog Retin Eye Res. 2011; 30:81–114; 5. Zhou X et al. IOVS. 2012; 4586–94;

INFORMAȚII ESENȚIALE DIN REZUMATUL CARACTERISTICILOR DE PRODUS

1. Denumirea comercială a medicamentului: Raxone 150 mg comprimate filmate **2. Compoziția calitativă și cantitativă:** fiecare comprimat filmat conține idebenonă 150 mg.Excipienți cu efect cunoscut: Fiecare comprimat filmat conține lactoză 46 mg (sub formă de monohidrat) și colorant galben amurg (E110) 0,23 mg. **3. Forma farmaceutică:** comprimat filmat. Comprimate filmate, de culoare portocalie, rotunde, biconvexe, cu diametrul de 10 mm, marcate cu sigla Santhera pe o față și cu „150" pe cealaltă față. **4. DATE CLINICE.** *4.1 Indicații terapeutice.* Raxone este indicat pentru tratamentul tulburărilor de vedere la pacienții adolescenți și adulți cu neuropatie optică ereditară Leber (LHON) (vezi pct. 5.1). *4.2 Doze și mod de administrare.* Tratamentul trebuie început și supravegheat de un medic cu experiență în tratarea pacienților cu LHON. Doze. Doza recomandată este de 900 mg de idebenonă pe zi (300 mg, de 3 ori pe zi). Nu sunt disponibile date din studii clinice controlate privind continuarea tratamentului cu idebenonă pe o perioadă de peste 6 luni. Grupe speciale de pacienți: Vârstnici. Nu este necesară nicio ajustare specifică a dozei pentru tratamentul pacienților vârstnici cu LHON.Insuficiență hepatică sau renală. Nu au fost efectuate investigații la pacienții cu insuficiență hepatică sau renală. Se recomandă prudență în cazul administrării tratamentului la pacienții cu insuficiență hepatică sau renală (vezi pct. 4.4). Copii și adolescenți Siguranța și eficacitatea Raxone la pacienții cu LHON cu vârsta mai mică de 12 de ani nu au fost stabilite. Pe baza datelor disponibile în prezent nu se poate formula o recomandare privind dozele. Mod de administrare:comprimatele filmate de Raxone trebuie înghițite întregi cu apă. Comprimatele nu trebuie rupte sau mestecate. Raxone trebuie administrat cu alimente, deoarece alimentele măresc biodisponibilitatea idebenonei. *4.3 Contraindicații.* Hipersensibilitate la substanța activă sau la oricare dintre excipienți. *4.4 Atenționări și precauții speciale pentru utilizare.* Pacienții trebuie monitorizați periodic în conformitate cu recomandările din practica clinică locală. Insuficiență hepatică sau renală. Nu sunt disponibile date la aceste grupe de pacienți. De aceea, se recomandă prudență atunci când se prescrie Raxone la pacienții cu insuficiență hepatică sau renală. Cromaturie: metaboliții idebenonei sunt colorați și pot determina apariția cromaturiei, adică o modificare a culorii urinei în brun-roșcat. Acest efect este inofensiv, nu este asociat cu hematuria și nu este necesară ajustarea dozei sau întreruperea tratamentului. Se recomandă prudență pentru a se asigura că cromaturia nu maschează modificări ale culorii provocate de alte cauze (de exemplu, afecțiuni renale sau hematologice). Lactoză: Raxone conține lactoză. Pacienții cu probleme ereditare rare de intoleranță la galactoză, cu deficit de lactază Lapp sau malabsorbție de glucoză-galactoză nu trebuie să utilizeze Raxone. Colorant galben amurg. Raxone conține colorant galben amurg (E110), care poate determina reacții alergice. *4.8 Reacții adverse.* Rezumatul profilului de siguranță. Reacțiile adverse la idebenonă raportate cel mai frecvent sunt diaree ușoară până la moderată (care nu necesită, în general, întreruperea tratamentului), rinofaringită, tuse și dureri dorsale. Lista tabelară a reacțiilor adverse. În tabelul de mai jos, sunt prezentate următoarele reacții adverse observate în timpul studiilor clinice la pacienții cu LHON sau raportate în urma utilizării ulterior punerii pe piață în alte indicații. Categoriile de frecvență: foarte frecvente (≥1/10), frecvente (≥1/100 și <1/10), cu frecvență necunoscută (care nu poate fi estimată din datele disponibile).
Clasificarea pe organe și sisteme / Termen preferat / Frecvență; Infecții și infestări / Rinofaringită, Bronșită / Foarte frecvente;Tulburări hematologice și limfatice / Agranulocitoză,anemie, leucocitopenie, trombocitopenie, neutropenie / Cu frecvență necunoscută; Tulburări metabolice și de nutriție / Valori crescute ale colesterolului în sânge, valori crescute ale trigliceridelor în sânge / Cu frecvență necunoscută; Tulburări ale sistemului nervos / Crize convulsive, delir, halucinații, agitație, dischinezie, hiperchinezie, poriomanie, amețeli, cefalee, stare de neliniște, stupoare / Cu frecvență necunoscută; Tulburări respiratorii, toracice și mediastinale / Tuse / Foarte frecvente; Tulburări gastrointestinale / Diaree / Frecvente; Tulburări gastrointestinale / Greață, vărsături, anorexie, dispepsie / Cu frecvență necunoscută; Tulburări hepatobiliare/ Valori crescute ale alaninaminotransferazei, ale aspartat aminotransferazei, ale fosfatazei alcaline din sânge, ale lactat dihidrogenazei din sânge, ale gama-glutamiltransferazei, creșterea bilirubinemiei, hepatită / Cu frecvență necunoscută; Afecțiuni cutanate și ale țesutului subcutanat / Erupție cutanată tranzitorie, prurit / Cu frecvență necunoscută; Tulburări musculoscheletice și ale țesutului conjunctiv / Dureri dorsale / Frecvente; Tulburări musculoscheletice și ale țesutului conjunctiv / Dureri la nivelul extremităților / Cu frecvență necunoscută; Tulburări renale și ale căilor urinare / Azotemie, cromaturie / Cu frecvență necunoscută; Tulburări generale și la nivelul locului de administrare / Stare de rău general / Cu frecvență necunoscută.
Este importantă raportarea reacțiilor adverse suspectate după autorizarea medicamentului. Acest lucru permite monitorizarea continuă a raportului beneficiu/risc al medicamentului. Profesioniștii din domeniul sănătății sunt rugați să raporteze orice reacție adversă suspectată prin intermediul sistemului național de raportare. *6.2 Incompatibilități:* Nu este cazul. *6.3 Perioada de valabilitate:* 5 ani. *6.4 Precauții speciale pentru păstrare* Acest medicament nu necesită condiții speciale de păstrare. *6.5 Natura și conținutul ambalajului:* Flacoane din polietilenă de înaltă densitate, de culoare albă, cu capace albe, securizate, de tip „twistoff", din polipropilenă, cu șurub rezistent pentru copii, fiecare flacon conținând 180 de comprimate filmate. *6.6 Precauții speciale pentru eliminarea reziduurilor.* Orice medicament neutilizat sau material rezidual trebuie eliminat în conformitate cu cerințele locale. **7. Deținător APP:** Santhera Pharmaceuticals (Deutschland) GmbH, Marie-Curie Strasse 8, 79539 Lörrach, Germania. **8. APP:** UE/1/15/1020/001. **9. Data primei autorizări sau a reînnoirii autorizației:** 8 septembrie 2015. **10. Data revizuirii textului:** Octombrie 2019.
Acest medicament se eliberează pe bază de prescripție medicală. Pentru informatii suplimentare vă rugăm să consultați RCP sau contactați reprezentantul local al DAPP- EWOPHARMA AG ROMÂNIA. Acest material este destinat profesioniștilor din domeniul sănătății.
Protecția datelor personale: Ewopharma AG Reprezentanță în România prelucrează datele cu caracter personal furnizate de profesioniștii din domeniul sănătății pentru scopuri legate de promovare directă și menținerea contactelor, în baza unui interes legitim. În acest context, puteți accesa mai multe informații la adresa https://www.ewopharma.ro/politica-de-confidentialitate/ sau vă puteți adresa la adresa gdpr@ewopharma.ro cu orice solicitare legată de protecția datelor.

ewo pharma

Ewopharma AG Reprezentanță în România | Bdul Primăverii Nr. 19-21, Etaj 1, sector 1, 011972 București |
T: +4021 260 1344 | Fax: +4021 202 9327
Farmacovigilență: +40374 204 839
info@ewopharma.ro |
pharmacovigilance@ewopharma.ro

SAN/122020/RO
Aprobat: SEPT 2020

Biofinity Energys™

Singura lentilă de contact din lume cu Digital Zone Optics™.

Concepută pentru viața digitală.

CooperVision®
Live Brightly.®

Lentile monofocale corectoare pentru o vedere mai bună. Concepute pentru a reduce oboseala ochilor pentru cei care își petrec mult timp în fața ecranului.

Întreabă Reprezentantul CooperVision despre Biofinity Energys.™
www.coopervision.com.ro